HEFT 24, Frühjahr 2004

Inhalt

Aktuelle Therapiekonzepte bei Bewegungsstörungen
des Kiefergelenks

Kursberichte

Clemens Bargholz, Hamburg

Wolfgang Bengel, Münster

Urs Belser und Pascal Magne, Genf

Raphael Borchard, Münster

Ulpee Darpar, London

Mitglieder

Editorial

Ein Update ist bekanntlich ein aktueller Zwischenstand.

- *Wo stehen wir in einigen wesentlichen Teilbereichen der Zahnmedizin heute?*
- *Was ist wissenschaftlich wirklich abgesichert?*
- *Welche Hinweise ergeben sich aus den objektiven Untersuchungs- und Forschungsergebnissen?*
- *Welche Relevanz haben sie für die Praxis?*
- *Wie wird es in den nächsten Jahren weitergehen?*
- *Was haben wir zu erwarten, wo werden sich gesicherte Fortschritte ereignen, was wird der Trend sein?*

Und schließlich – besonders wichtig für den Zahnarzt in der Praxis –

- *Was sind die Ursachen der Misserfolge?*

Nur selten sieht und hört man von Misserfolgen und deren Ursachenforschung. Erschreckend wenige Untersuchungen befassen sich damit und ziehen Konsequenzen, geben Empfehlungen und Hinweise, wie man Misserfolge vermeiden kann.
Erfolg macht sich auf Hochglanzpapier und in einer Präsentation auf höchstem technischen Niveau einfach besser. Misserfolge beschädigen das Image, desavouieren möglicherweise eine Methode, ein Produkt.
Wer mit einem Misserfolg bei seinem täglichen Tun gelegentlich konfrontiert wird, sucht nach Antworten nach dem Warum, beginnt zu zweifeln und wird verunsichert.
Wer kaum zuverlässige Antworten auf seine Fragen erhält, misstraut bald den Versprechungen des heute üblichen aggressiven Marketing. Die Erprobung einer Methode oder eines Produktes in der Praxis ohne korrekte Absicherung einer Langzeitstudie ist unverantwortlich gegenüber dem Patienten.
So ist meines Erachtens offen und fair zu berichten über Methoden und Produkte, die temporären Beschränkungen und Indikationen hervorzuheben, die vorhandenen Zweifel an der Nachhaltigkeit, dem Langzeiterfolg auszusprechen und Neues und Bewährtes im Vergleich seriös gegenüberzustellen. Dann werden sich Probleme und Misserfolge am leichtesten vermeiden lassen.
All dieses ist der Grund, warum sich eine wissenschaftliche Jahrestagung mit diesem Thema auseinandersetzen soll.
Die Neue Gruppe hat das Selbstverständnis und den Mut, auch mal öffentlich über Missfolge zu reden und damit letztlich den Erfolg zu sichern.
In diesem Sinne könnte unsere Jahrestagung am 19. und 20. November 2004 in Hamburg möglicherweise richtungsweisend sein.
Dies erhofft sich keiner mehr als

Jürgen E. Koob

Präsident der Neuen Gruppe

Aktuelle Therapiekonzepte bei Bewegungsstörungen des Kiefergelenks

von
Andreas Neff

München

Welche Ergänzungen und Alternativen gibt es zum Aufbissbehelf ?

Bewegungsstörungen des Kiefergelenks können muskulär, arthrogen oder seltener neurogen bedingt sein. Die konventionelle Therapie mit Aufbissbehelfen stößt allerdings bei schätzungsweise 20% der Patienten an ihre Grenzen. Nur in Kenntnis eines möglichst breiten Spektrums kann in diesen Fällen eine effiziente Therapie der Bewegungsstörungen angeboten, bzw. eine adäquate Weiterbehandlung im Sinne aktueller, interdisziplinär-multimodaler Therapiekonzepte eingeleitet werden kann. Im vorliegenden Artikel sollen daher aus MKG-chirurgischer Sicht für die myogene und arthrogene CMD Ergänzungen und/oder Alternativen zu den konventionellen, in erster Linie dento/okklusogen orientierten Therapiestrategien aufgezeigt werden.

Einleitung

Das Verständnis von Ätiologie und Pathogenese der kraniomandibulären Dysfunktion (CMD) hat sich in jüngerer Zeit weg von unidirektionalen, häufig noch als obligat monokausal postulierten Erklärungsmodellen hin zu multifaktoriell orientierten Ansätzen weiterentwickelt [19, 22]. Im Hinblick auf das Krankheitsgeschehen stehen also nun nicht mehr „die Okklusion", „die Kiefergelenke" oder „die Kaumuskulatur" im Vordergrund. Diese primär „mechanistisch" orientierten Funktionsmodelle dürfen inzwischen als überholt angesehen werden. Stattdessen soll eine an den klinischen Leitsymptomen orientierte, nach Möglichkeit interdisziplinär gestützte Diagnostik zu einer adäquaten Therapieentscheidung führen. Dabei muss insbesondere eine biopsychosoziale Betrachtungsweise unter Einschätzung des Schwere- und Chronifizierungsgrads berücksichtigt werden [4, 7, 16, 22, 25].

Ganz wesentlich haben in diesem Zusammenhang die modernen bildgebenden Verfahren, speziell die Einführung der Kernspintomographie Anfang der 90er Jahre, zu einem verbesserten Verständnis der morphologischen Grundlagen der Bewegungsstörungen des Kiefergelenks geführt [13]. Diese können im Rahmen der klinischen Funktionsuntersuchung gut objektiviert und somit gegebenenfalls weiterführenden, differenzierten Therapieverfahren zugeführt werden.

Während also früher die Okklusion als primär dominierender ätiologischer Faktor für morphologische Veränderungen der diskoligamentären und - in weiterer Folge auch der knöchernen - Strukturen des Kiefergelenks angesehen wurde, müssen heute Veränderungen der Kaumuskelphysiologie [21-22], ebenso wie neurogen bedingten Störungen des Bewegungsablaufs sowie genuine Veränderungen der Gelenkstrukturen bei Überschreiten der individuellen Adaptationskapazität [3, 14, 17, 19] in das pathophysiologische Konzept einbezogen werden. Daraus ergibt sich aber auch die Notwendigkeit, die konventionellen, in erster Linie dento/okklusogen orientierten Behandlungsstrategien in Hinblick auf ihren therapeutischen Stellenwert kritisch zu hinterfragen.

Als therapeutisches Mittel der ersten (und nicht selten auch einzigen) Wahl hat sich in der zahnärztlichen Praxis der Aufbissbehelf (AB) etabliert, dessen Effektivität bei primär dento/okklusogener CMD (vgl. Tab. 1) ohne jeden Zweifel gegeben ist. Bei primär myogener CMD weist die AB-Therapie aber häufig nur mehr eine zeitlich begrenzte Wirkung auf. Bei primär arthrogener CMD versagt der AB sogar in vielen Fällen, insbesondere bei fortgeschrittenen morphologischen Veränderungen (vgl. Abb. 1). Die Therapie mit konventionellen Aufbissbehelfen stößt somit bei schätzungsweise 20% der Patienten an ihre Grenzen [22]. Im Folgenden sollen daher - aus dem Blickwinkel einer mund-kiefer-gesichtschirurgischen Spezialambulanz für Erkrankungen des Kiefergelenks - für die myogene und

Einteilung der CMD nach Leitkomponenten [23])	
A	primär dento / okklusogene CMD
B	primär myogene CMD
C	primär arthrogene CMD
	- Entzündungen
	- Hypermobilitätsstörungen
	a) Diskushypermobilität
	b) Luxationen des Kondylus
	- morphologische Veränderungen
	a) Störungen der Integrität des Diskus-Kondylus-Komplexes
	b) synovialer und knöcherner Strukturen (Osteoarthritis)

Einteilung nach RDC / TMD*: Achse I [4, 25]	
Gruppe I	Schmerzhafte Beschwerden der Kiefermuskulatur
Gruppe II	Verlagerungen des Discus articularis
Gruppe III	Arthralgie, aktivierte Arthrose, Arthrose

*RDC / TMD Research Diagnostic Criteria for Temporomandibular Disorders nach Dworkin und Le Resche, 1992 [4]

Tabelle: 1

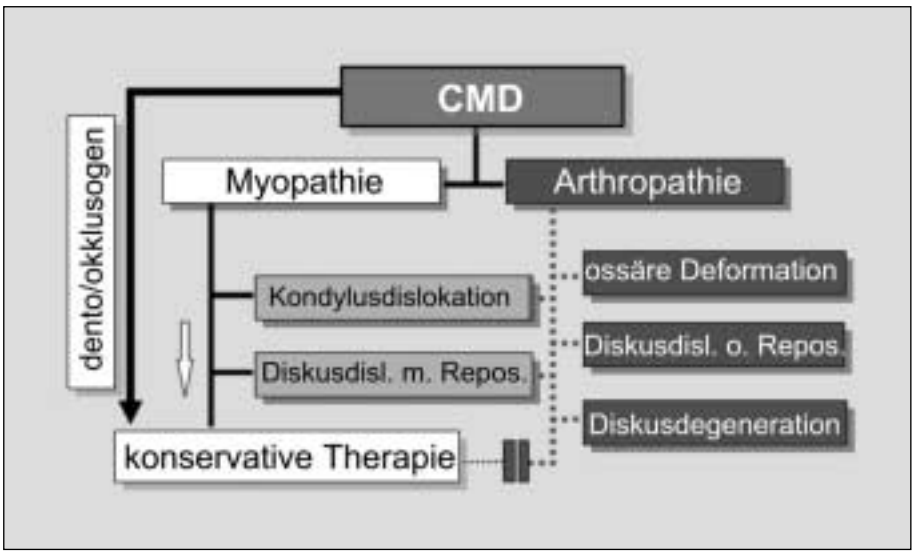

Abbildung 1: Möglichkeiten und Grenzen der konservativen Therapie

Differenzialdiagnostik myogen versus arthrogen	
myogen	arthrogen
● ungenaue Lokalisation	● funktionsabhängiger Schmerz
● häufig beidseitig	● lokalisiert auf die Gelenkregion
● diffuse Ausstrahlung (analog Muskulatur)	● Funktionseinschränkung (schmerzhaft)
● häufig Ruheschmerz (funktionsunabhängig)	- Deflexionen, Limitationen
● Schmerzmaxima nachts / morgens	- Deviationen, Bewegungsasymmetrien
● Lageabhängigkeit	● meist einseitig
● rhythmischer Schmerz, z.T. Dauerschmerz	● auffälliger Palpations- / Auskultations-befund

Tabelle: 2

arthrogene CMD Ergänzungen und/oder Alternativen zu den konventionellen dento/okklusogenen Therapiestrategien aufgezeigt werden, da nur in Kenntnis eines möglichst breiten Spektrums eine effektive Therapie angeboten, bzw. eine adäquate Weiterbehandlung im Sinne eines aktuellen interdisziplinär-multimodalen Therapiekonzepts [25] eingeleitet werden kann.

Bewegungsstörungen bei CMD mit myogener Leitkomponente (Gruppe I)

Klinisch imponiert hier die schmerzbedingt eingeschränkte Unterkieferbeweglichkeit (vgl. Tab. 2), bei der klinischen Untersuchung finden sich typische myogene Leitsymptome:

- Masseter-/Temporalishypertrophie
- Kondylushypermobilität
- Attritionen (auch in Exzenterpositionen)
- Morsicatio buccorum
- Zungenimpressionen
- Elongation des Processus muscularis (vgl. Abb. 2)
- Hypertrophie der Tuberositas masseterica

Abbildung 2: Fallbeispiel:
a) Mechanische Kieferklemme bei einem Patienten mit ausgeprägter Elongation des Processus muscularis, es besteht daneben eine deutliche Hypertrophie der Tuberositas masseterica.

Fallbeispiel:
b) Beseitigung der Kieferklemme durch eine Resektion des Processus muscularis beidseits.

Die Schmerz-Spasmus-Theorie bestimmte bis weit in die 90er Jahre die pathogenetischen Vorstellungen. Dieses Konzept, nach dem schmerzhaft verspannte Muskulatur im Sinne eines Circulus vitiosus mit gesteigerter Verspannung reagiert, die dadurch wieder neue Schmerzen induziert, ist heute durch das verbesserte Verständnis der synaptischen Veränderungen bei der zentralen Schmerzverarbeitung und der neuroplastischen Vorgänge bei der Schmerzchronifizierung grundlegend überholt [20-22]. Das Spektrum der Ursachen, die einer CMD mit myogener Leitkomponente zugrunde liegen, ist breit und reicht von den rein lokal getriggerten somatischen Formen muskulärer Hypertonizität über parafunktionell überlagerte, im Kern jedoch noch somatische Formen bis hin zu überwiegend psychoreaktiv entstandenen Krankheitsbildern [7]. Von Seiten der psychoanalytisch orientierten Psychosomatik wurde insbesondere ein ätiologischer Zusammenhang mit einer Aggressionshemmung im Sinne einer unspezifischen somatisierten Abwehr aggressiver Impulse, aber auch eine Interaktion mit massiven anderen negativen Affekten (Angst, Frustration, etc.) vermutet. Beim klinisch manifesten Schmerzsyndrom besteht in diesen Fällen meist eine organische “Kern”-symptomatik, die durch einen, aus einer affektiven Konfliktspannung resultierenden psychovegetativen Spannungszustand über verschiedene zentral- bzw. peripher-nervöse, neuro-

plastische, autonom und humoral vermittelte Mechanismen verstärkt und dauerhaft im Sinne eines reaktivierbaren "Schmerzgedächtnisses" engrammiert wird [7, 13, 20, 22]. Das frühzeitige Erkennen einer dabei drohenden Chronifizierung ist somit unter den Rahmenbedingungen der ambulanten zahnmedizinischen bzw. mund-kiefer-gesichtschirurgischen Versorgungssituation eminent wichtig. Hier muss oft innerhalb kurzer Zeit entschieden werden, ob ein Patient mit somatisch teilweise nicht vollständig aufklärbaren Schmerzen im Kiefer- und/oder Gesichtsbereich mit ausreichender Erfolgsaussicht unter den Bedingungen des Fachgebietes zu behandeln ist.
Während akute Formen der Myoarthropathie in der Regel gut therapierbar sind, sinkt die Erfolgsaussicht bei Chronifizierung deutlich. Diese muss daher nach Möglichkeit durch eine rasche und effiziente Schmerzreduktion vermieden werden.
Als Therapiemöglichkeiten sollten daher frühzeitig interdisziplinäre und multimodale Behandlungsstrategien genutzt werden, die auch die schmerzbegleitenden psychosozialen Beeinträchtigungen berücksichtigen [7, 20, 22, 25]. Der zahnärztlichen Praxis kommt somit die entscheidende Funktion einer Weichenstellung zu. Nach einer therapierefraktären Initialtherapie von etwa vier Wochen sollte ein Strategiewechsel erwogen werden. Insbesondere wird eine vertiefende Diagnostik, ggf. unter Einsatz standardisierter Filterfragebögen (z.B. Allgemeine Depressionsskala, Beschwerdenliste) empfohlen [7, 10, 16, 25]. Nach den Erfahrungen der Schmerzambulanz unserer Klinik hat es sich dabei besonders bei chronifizierten und/oder unklaren Beschwerdebildern mit hohem dysfunktionalem Profil der Achse II [4, 22, 25] bewährt, bereits parallel zur somatisch orientierten zahnärztlichen Therapie eine weiterführende psychologische bzw. psychosomatische Diagnostik einzuleiten oder dem Patienten zumindest anzukündigen. Die Compliance wird durch das frühzeitige Angebot einer routinemäßig durchgeführten interdisziplinären Abklärung erfahrungsgemäß eher positiv beeinflusst, die Patienten fühlen sich dann aber im Falle eines Versagens der rein somatisch orientierten Therapiemaßnahmen nicht „abgeschoben". Die Arzt-Patientenbeziehung wird somit nicht in Frage gestellt. Die Kollegen in der zahnärztlichen Praxis sollten sich also nicht davor scheuen, orientierend die psychosomatischen Aspekte einer CMD anzusprechen. Nicht selten öffnen sich dabei diejenigen Patienten, die somatische Beschwerden als „Krankheitsangebots an den Arzt" im Sinne Balints [12] präsentieren. Den Patienten wird die Möglichkeit geboten, im Rahmen einer psychosomatischen „Routineabklärung bei chronischen Beschwerden" diese Diagnostik- und Therapieoption beschreiten zu können, ohne formal von ihrem somatisierten Beschwerdebild abrücken zu müssen („goldenes Brückchen").

Therapieoptionen bei myogenen Bewegungsstörungen

Die zahnärztliche Praxis wird in der Regel vorwiegend mit akuten oder akut rezidivierenden Verlaufsformen konfrontiert [22]. Neben dem Aufbissbehelf (meist äquilibrierte Schienen) stehen weitere wesentliche Therapiepfeiler zur Verfügung:

- Aufklärung über die Pathomechanismen mit Anleitung zur Selbstbeobachtung
- Krankengymnastik und physikalische Therapie [8]
- medikamentöse Therapie einschließlich Infiltrationstherapie [24]
- psychosomatische Vorstellung

Letztere zielt in erster Linie auf die Analyse individueller Stressmuster und die Vermittlung von Entspannungsverfahren, erst in zweiter Linie auf weiterführende Therapie im psychosomatischen Fachbereich ab. Unter den verschiedenen psychotherapeutischen Behandlungsmethoden ist insbesondere für Biofeedback eine therapeutische Wirksamkeit in z.T. kontrollierten Untersuchungen empirisch nachgewiesen [2, 5, 22]. Die Wirksamkeit der progressiven Relaxation nach Jacobson ist empirisch ebenso wie die kognitiv-behavioraler und psychodynamischer Methoden bisher noch nicht ausreichend belegt.
Gerade bei akuten Bewegungsstörungen findet der medikamentöse Therapiearm oft zu wenig Beachtung. Als wirksam haben sich hier nichtsteroidale Antirheumatika (NSAR, z.B. Ibuprofen, Diclofenac oder die neueren Cox2-Inhibitoren) erwiesen. Auch zentral angreifende Myotonolytika, wie Benzodiazepine (z.B. Musaril®), Tizanidin (Sirdalud®), Flupirtin (Katadolon®) usw. haben sich im Klinikalltag bewährt, weisen allerdings eine ausgeprägt sedierende Wirkung auf. Ein Benzodiazepinabusus ist darüber hinaus zu vermeiden. Beim Einsatz psychomotorisch dämpfender Neuroleptika (z. B. Atosil®) oder trizyklischer Antidepressiva vom Amitryptilintyp (psychomotorisch dämpfend, anxiolytisch, z.B. Saroten®) ist das umfangreiche Nebenwirkungsspektrum zu beachten, der Einsatz sollte daher gezielten, fachübergreifenden Therapieansätzen vorbehalten bleiben.
Besonders erwähnt werden sollte in diesem Zusammenhang die gelegentlich nach einer langdauernden Sitzung auftretende Kieferklemme. Die Ursache ist dabei nicht, wie oft irrtümlich vermutet, ein „Spritzenhämatom". Es handelt sich vielmehr um eine akute myogene Dekompensation bei in der Regel vorgeschädigtem System. Klinisch findet sich trotz Kieferklemme eine erhaltene symmetrische Protrusion/Translation, die Dauer beträgt etwa 3 bis 4 Wochen bei gutem Ansprechen auf medikamentöse und physiotherapeutische Therapie.
Neue, derzeit noch weitgehend als experimentell zu bewertende Ansätze bietet der Einsatz von Botulinumtoxin A (Botox®, Dysport®) bei Kaumuskelhyperaktivitäten [26]. Hier findet sich als bereits etablierte Indikation die Muskelhypertrophie, meist des M. masseter und M. temporalis. Die Injektionen erfolgen unter primär ästhetischen, gegebenenfalls aber auch funktionellen Aspekten (schmerzhafte Hyperaktivität). Allerdings sollten grundsätzlich vorab alle konservativen Möglichkeiten ausgeschöpft werden, da die (symptomatische) Wirkung des Botulinumtoxins erst mit einer Latenz von etwa 3 bis 8 Tagen eintritt. Bei einer durchschnittlichen Wirkdauer von 3 bis 6 Monaten sind in der Regel wiederholte Injektionen erforderlich. Ein gezieltes Nacharbeiten hypertrophierter Muskelgruppen sollte frühestens nach einem Intervall von 5 bis 10 Wochen erfolgen [26]. Kommt es durch Antikörperbildung gegen Botulinumtoxin A zu einem Verlust der Wirksamkeit, steht inzwischen als Ausweichpräparat Botulinumtoxin B (Neurobloc®) zur Verfügung.

Bewegungsstörungen bei CMD mit arthrogener Leitkomponente

Typische klinische Leitsymptome arthrogener Bewegungsstörungen sind:

- Hypermobilität des Unterkiefers
- Hypomobiltät des UK
- Deviationen / Deflexionen
- Gelenkgeräusche (schmerzhaft und/oder Reibegeräusche)
- arthrogene Schmerzzustände, ggf. Reizerguss

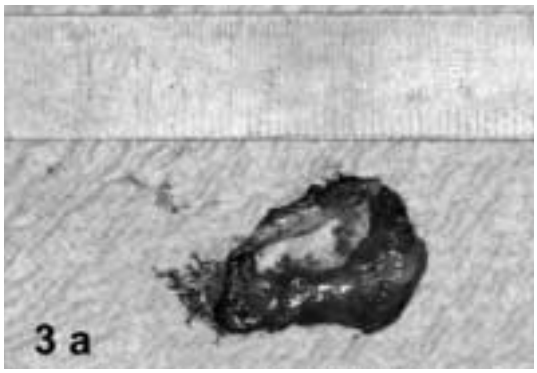

Abb. 3a: Fallbeispiele operativ entfernter Disci bei großflächiger Perforation mit subtotaler Destruktion des Diskus bei Osteoarthritis.

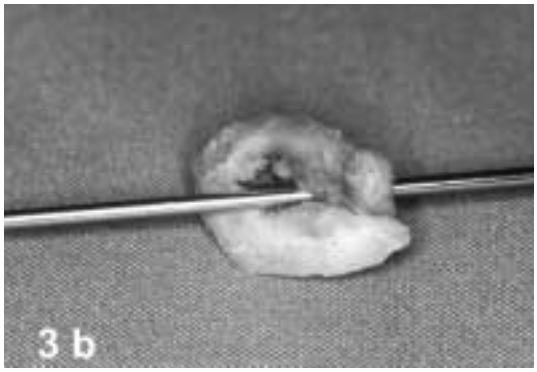

Abb. 3b: Fallbeispiele operativ entfernter Disci bei ausgeprägter struktureller Deformation bei Fibrosierung mit Diskusperforation im Rahmen einer ADDoR, klinisch steht eine ausgeprägte, therapierefraktäre Limitation des Bewegungsumfangs im Vordergrund.

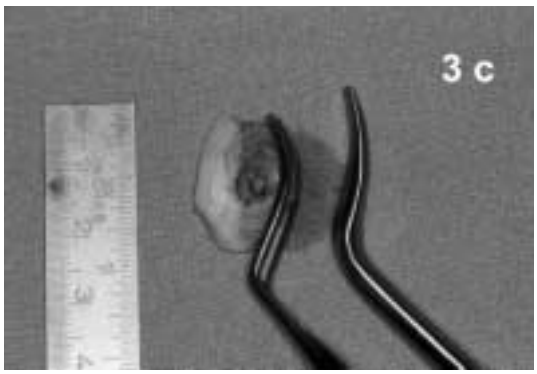

Abb. 3c: Fallbeispiel operativ entfernter Disci die Diskektomie erfolgt unter Fassung und Dissektion der Aufhängebänder mit einem Spezialinstrumentarium (Klemme nach Dolwick und gebogene Schere).

In Hinblick auf die Pathogenese finden sich unter dem Begriff der arthrogenen CMD (vgl. Tab. 1, Gruppen II und III) dabei aber sehr inhomogene Krankheitsbilder. Primäre Arthritiden, einschließlich bakterieller und viraler Genese sind insgesamt selten und finden sich auch bei Patienten mit systemischen Erkrankungen, z B. bei chronischer Polyarthritis, Psoriasis arthropathica und Spondylarthritis ankylopoetica nur inkonstant. Für die zahnärztliche Praxis besitzen diese Gelenkerkrankungen daher nur eingeschränkte Relevanz, effektive spezifische konservative Behandlungsstrategien sind darüber hinaus bisher letztendlich nicht bekannt [19]. Sekundäre Formen, die klinisch mit einem Reizerguss, ggf. einer Schwellung und Überwärmung einhergehen, treten in Relation dazu wesentlich häufiger auf, die Therapie richtet sich hier nach dem zugrundliegenden Krankheitsbild. Die Rolle der Okklusion, die früher als dominierender ätiologischer Faktor für morphologische Veränderungen der diskoligamentären und, in weiterer Folge auch der knöchernen Strukturen des Kiefergelenks angesehen wurde, muss heute in weiten Teilen relativiert werden. Hier ist es für das Verständnis wichtig, das Kiefergelenk als synoviales Gelenk zu verstehen, die pathogenetischen Vorgänge werden heute durch den Begriff der Osteoarthritis erfasst. Wenngleich die Zusammenhänge zwischen Diskusverlagerung und Osteoarthritis noch nicht vollständig geklärt sind, wird auch die Degeneration des Diskus - im Sinne eines komplexen mehrstufigen Verlaufs - einer dabei resultierenden unausgeglichenen Balance der Proteasen und Proteaseinhibitoren im Synovialraum zugeschrieben. Die gleichen Mechanismen führen letztlich auch zu synovialen und knöchernen Destruktionen [3, 6].

Die Therapie der arthrogenen Erkrankungen zielt daher in erster Linie auf die Förderung der Re-Balancierung des „steady state" ab [3]. In der kontinuierlichen Interaktion zwischen Degradation und Wiederaufbau soll das Gleichgewicht zugunsten der Reparaturmechanismen verschoben werden.

Unter klinisch-therapeutischen Aspekten ist es allerdings sinnvoll, die Störungen der Diskusmobilität und die kondylären Hypermobilität im Sinne einer eigenständige Gruppe II (vgl. Tab. 1) zu betrachten. Die funktionellen Aspekte stehen hier gegenüber der chondrozytären und entzündlichen synovialen Pathologie im Vordergrund. Unter ätiologischen Gesichtspunkten können die Störungen der Diskusmobilität aber als fakultative Vorstufe der pathologischen Veränderungen der Gruppe III verstanden werden. Dies betrifft speziell Limitationen der Diskusbeweglichkeit, denen strukturelle Veränderungen des diskoligamentären Apparats zugrunde liegen (Abb. 3 a-c) [6, 14].

Hypermobilitätsstörungen des Diskus und Kondylus (Gruppe II)

Die Bewegungsstörungen beruhen auf einer übermäßigen Auslenkung des Diskus bzw. des Kondylus. Ursächlich dürfte in erster Linie eine Überaktivität der protrahierenden Muskelgruppe, insbesondere des M. pterygoideus lateralis sein. Zusätzlich zur muskulären Imbalance werden strukturelle und morphologische Veränderungen des diskoligamentären Apparats diskutiert [19].

Klinisch imponiert die Hypermobilität des Diskus in Form inkonstanter, von der Bewegungsgeschwindigkeit abhängiger Knackphänomene. Intermittierend treten mechanische, teilweise schmerzhafte Blockadephänomene auf, die von den betroffenen Patienten mit individuellen kondylären Ausgleichsbewegungen kompensiert werden. Je nach teilweise wechselnder Verlagerungsrichtung des Diskus kann sowohl eine Kieferklemme, eine Kiefersperre oder auch ein seitlich offener Biss auftreten. Therapeutisch steht neben tonusreduzierenden, primär okklusal orientierten Maßnahmen vor allem eine krankengymnastische Förderung antagonistischer Muskelgruppen im Vordergrund. Hierdurch sollen kompensatorische Muskelkräfte gefördert werden [8, 19]

Chirurgische Maßnahmen sind nur bei therapierefraktärem Verlauf und erheblicher Beschwerdesymptomatik indiziert. Invasive (auch endoskopische) Verfahren, die auf eine, den Bewegungsumfang limitierende Fixation des Diskus abzielen, werden zunehmend kritisch bewertet [9] und bergen die Gefahr einer komplikationsbehafteten Übertherapie [1, 15].

Ein anderes Konzept verfolgt die Ramusosteotomie. Der Kondylus wird hier unter Sicherung der Okklusion über eine mandibulomaxilläre Fixation und Verzicht auf eine rigide Osteosynthese weitgehend einer „Selbstzentrierung" überlassen. Über konsekutive Adaptationsvorgänge wird auf eine Harmonisierung der Bewegungsabläufe abgezielt. Allerdings stehen für dieses invasive Verfahren, ebenso wie für die minimal-invasive endoskopische Bandverödung (laser assisted capsular shrinkage, LACS), z.B. mit dem Er:YAG Laser (2,94 µm), derzeit noch Langzeitergebnisse mit ausreichenden Fallzahlen aus.

Die kondyläre Hypermobilität mit rezidivierenden Luxationen (nicht fixierte und fixierte Form [19]) wurde bei Versagen der konservativen Therapie bisher frühzeitig einer chirurgischen Therapie zugeführt. Die Eminektomie mit extrakapsulärer Ostektomie des vorderen Tuberkulumanteils im Sinne einer „Entriegelung" hatte sich hier gegenüber den bewegungslimitierenden osteoplastischen „Verriegelungsoperationen" bzw. Zügelplastiken mit Dermislappen oder Temporalisfaszie durchgesetzt [11, 19]. Aktuell zeichnet sich demgegenüber die temporäre (Wirkdauer ca. 3-6 Monate) Blockade des Musculus pterygoideus lateralis mit Botulinumtoxin A als äußerst viel versprechende Alternative ab. Da das Verfahren, das derzeit in einer bundesweiten Studie [26] auf seine Zulassung für diesen Indikationsbereich getestet wird, risikoarm und reversibel ist, könnten künftig die chirurgischen Maßnahmen auf therapierefraktäre Fälle beschränkt werden (Abb. 4 a-c).



Abb. 4: EMG kontrollierte Blockade des Musculus pterygoideus lateralis mit Botulinumtoxin A, EMG-Gerät mit Elektroden und Teflonnadel zur Ableitung der EMG-Signale,

b) Injektion unterhalb des Jochbogens und oberhalb der Incisura semilunaris in Richtung auf den Processus pterygoideus,

c) die Injektion in den Musculus pterygoideus lateralis erfolgt unter EMG-kontrollierter Protrusion, die zu einem Ausschlag des EMG-Signals führt rechts unten.

Morphologische Veränderungen des Diskus und Kondylus (Gruppen II und III)

Die konservative Therapie mit Positionierungsschienen bietet durch Entlastung der geschädigten Gelenkstrukturen die Möglichkeit zur Regeneration bzw. Adaptation [19], erreicht aber- entgegen älteren Vorstellungen - in der Regel nicht die Reposition eines degenerativ veränderten Diskus

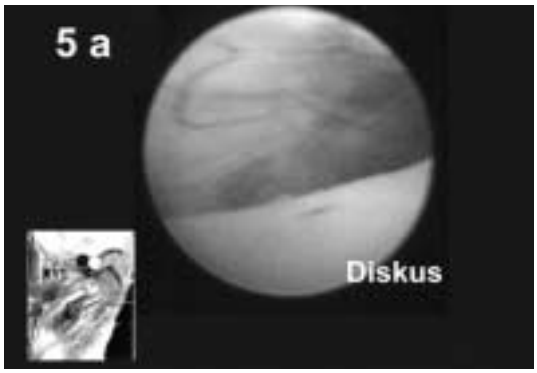

Abb. 5a: Fallbeispiel mit Blick in den vorderen oberen Gelenkspalt (Lokalisation entsprechend der weißen Markierung im anatomischen Schnitt), kaudal liegt der Diskus, kranial die Gelenkbahn nahe dem Scheitel der Eminentia articularis (schwarze Markierung im anatomischen Schnitt) mit leichten Injektionen der synovialen Gefäße im Sinne eines synovialen Reizzustandes.

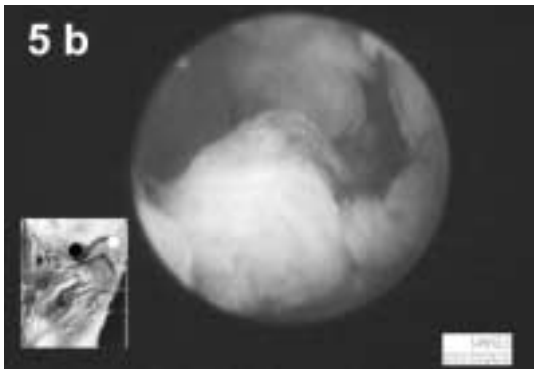

Abb. 5b: Fallbeispiel mit Blick in den hinteren oberen Gelenkspalt (Lokalisation entsprechend der weißen Markierung im anatomischen Schnitt), es zeigen sich massive Verquellungen des Aufhängebandes und der Synovia bei fortgeschrittener Osteoarthritis.

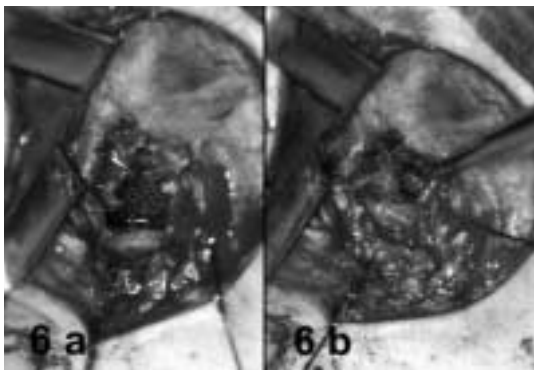

Abb 6 a-b: Diskektomie mit Interposition einer Silastikfolie: Fallbeispiel 1:
a) Blick von dorsal auf das Gelenk bei retroaurikulärem Zugang, Kondylus in Protrusionsstellung auf Höhe der Eminentia articularis. Die Gelenkbahn ist vollständig mit einer dacronverstärkten Silastikfolie abgedeckt,
b) bei Reposition in die Fossa gleitet der Gelenkkopf auf der Silastikfolie, auf der sich später eine Pseudomembran bildet.

(ADDmR bzw. ADDoR). Ebenso wenig sind dazu die minimal-invasiven Verfahren der Arthrozentese bzw. Arthroskopie in der Lage [1, 17-18, 26]. Letztere bieten allerdings eine wichtige Erweiterung des therapeutischen Spektrums, da die Lavage des Gelenks, ggf. in Kombination mit der Applikation von Hyaluronsäure in ca. 30 bis 40% eine rasche, zum Teil auch längerfristig anhaltende Schmerzreduktion erreichen kann [1, 19, 26]. Die Arthroskopie liefert darüber hinaus durch die Erfassung von Perforationen und Adhäsionen, des Zustands der Synovia etc. die Möglichkeit, bei fortgeschrittenen strukturellen Veränderungen die Entscheidung zu offen-gelenkchirurgischen Eingriffen zu treffen (Abb. 5 a-b). Bei strenger Indikationsstellung kann dadurch der Verlauf einer Diskusdislokation mit deutlicher Funktionseinschränkung bzw. einer schmerzhaften Osteoarthritis sinnvoll abgekürzt bzw. symptomorientiert effektiver therapiert werden [16, 19]. Als standardisierte operative Verfahren stehen hier die Diskektomie (Abb. 3 a-c, Abb.6 a-d) bzw. die hohe Kondylotomie (Abb. 7) zur Verfügung. Gebräuchliche Zugänge zum Gelenk sind verschiedene präaurikuläre und der retroaurikuläre Zugang [15, 19]. Ziel der hohen Kondylotomie ist die Abtragung der oberen Gelenkfläche bis in den subchondralen Raum, um durch die Gelenkspalterweiterung und den postoperativen Gelenkumbau funktionsverbessernde adaptive Prozesse zu forcieren. Die diskoligamentären Weichteile werden dabei nach Möglichkeit erhalten bzw. rekonstruiert, falls dies in Hinblick auf die strukturellen Veränderungen des diskoligamentären Apparats Erfolg versprechend erscheint [19]. Bei fortgeschrittenen osteoarthritischen Veränderungen ist allerdings in der Regel eine Entfernung der destruierten Weichgewebe nicht zu umgehen (Abb. 3a-c). Die Frage, ob nach Diskektomie eine Ersatzplastik, z. B. mit autologer Temporalisfaszie oder Alloplast durchgeführt werden sollte, wird auch heute noch kontrovers diskutiert [19]. Gemäß den Erfahrungen im eigenen Patientengut weisen allerdings die mit einer dacronverstärkten Silastikfolie versorgten Patienten im Vergleich der verschiedenen Verfahren die mit Abstand günstigsten funktionellen Ergebnisse auf (vgl. Abb. 6)

Grundsätzlich sollte die Indikation zu offenen gelenkchirurgischen Eingriffen nur bei eindeutig morphologisch begründbaren Schmerzzuständen sowie bei erheblichen, die Lebensqualität in relevantem Ausmaß beeinträchtigenden Funktionseinschränkungen gestellt werden [19]. Die - unbegründete - Furcht vor einer Schädigung des Nervus facialis [15, 27] sollte dabei allerdings nicht die Entscheidung zugunsten einer oft langwierigen und unter funktionellen Gesichtspunkten nicht selten frustranen konservativen Therapie beeinflussen.

Resümee

Bei der CMD soll eine an den klinischen Leitsymptomen orientierte, nach Möglichkeit interdisziplinär gestützte Diagnostik zu einer adäquaten Therapieentscheidung führen. Die konventionelle primär dento/okklusogen orientierte

Therapie mit Aufbissbehelfen stößt allerdings bei schätzungsweise 20% der Patienten an ihre Grenzen. Um in der zahnärztlichen Praxis eine effektive Therapie anbieten, bzw. eine adäquate Weiterbehandlung im Sinne eines aktuellen interdisziplinär-multimodalen Therapiekonzepts einleiten zu können, sollte daher Zugriff auf ein möglichst breites Spektrum von Behandlungsmodalitäten bestehen. Der zahnärztlichen Praxis kommt hier die Verantwortung einer Weichenstellung für die Therapieentscheidung zu. Eine enge Zusammenarbeit, in erster Linie mit den Fachbereichen der Physiotherapie, Psychosomatik bzw. Psychologie, Mund-Kiefer-Gesichtschirurgie und Kieferorthopädie, gegebenenfalls ergänzt durch Neurologie, Orthopädie und weitere Nachbardisziplinen (HNO, Augenheilkunde, Schmerztherapie usw.) erlaubt eine wirksame Erweiterung des konservativen Therapiespektrums. Der Einsatz moderner gelenkchirurgischer bzw. kombiniert chirurgisch-kieferorthopädischer Verfahren sollte erwogen werden, sobald die Funktionsstörungen des Gelenks durch konservative Therapiemaßnahmen nicht adäquat, bzw. nicht dauerhaft zu bessern sind.

Korrespondenzadresse:
Priv.-Doz. Dr. med. Dr. med. dent. Andreas Neff
Ltd. OA der Klinik und Poliklinik für Mund- Kiefer-Gesichtschirurgie
der Technischen Universität München
(Direktor: Univ.-Prof. Dr. Dr. Dr. h. c. H.-H. Horch),
Klinikum rechts der Isar
Ismaninger Str. 22, 81675 München
E-Mail: A.Neff@lrz.tu-muenchen.de

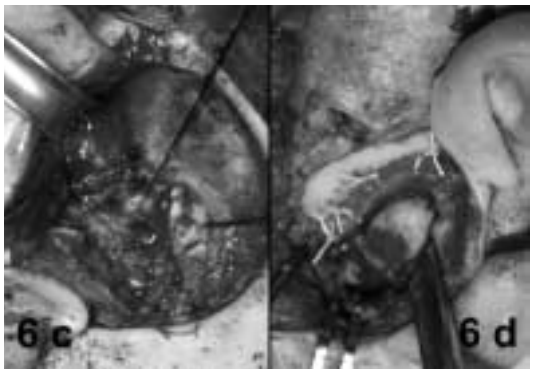

Abb 6c-d:
c) Bei der Eröffnung des Gelenks wird auf minimales Gewebetrauma Wert gelegt, das Gelenk kann mit dem lateralen Ligament verschlossen werden.
d) Fallbeispiel 2: die Silastikfolie ist am Jochbogen fixiert, allerdings begünstigt die extensive Freilegung des Gelenks bei präaurikulärem Zugang Narbenbildungen und kann die postoperative Beweglichkeit beeinträchtigen

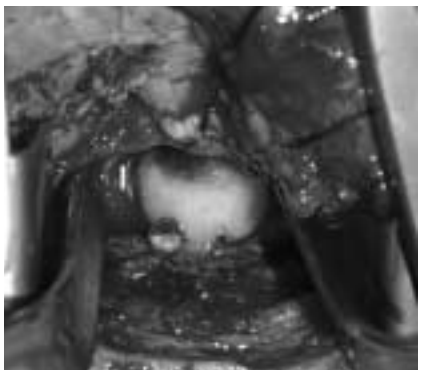

Abb. 7: Fallbeispiel einer hohen Kondylotomie über einen präaurikulären Zugang bei kondylärer Hyperplasie. Die Gelenkwalze wird bis zum Subchondralraum abgetragen, zu erkennen an punktförmigen Blutungen an der Kondylenoberfläche.

Literaturverzeichnis:

1. Bergé, S., von Lindern, J.-J., Niederhagen, B., Appel, T., Reich, R. H.: Mögliche Komplikationen bei der arthroskopischen Lavage des Kiefergelenks. Mund Kiefer GesichtsChir (2001) 5:245-250
2. Crider, A. B., Glaros, A. G.: A Meta-Analysis of EMG Biofeedback Treatment of Temporomandibular Disorders. J Orofac Pain (1999) 13:29-37
3. de Bont, L. G. M.: Temporomandibular joint degenerative diseases: pathogenesis and rationale of surgical management. J Craniomaxillofac Surg (1998) 26:S3536
4. Dworkin, S., LeResche, L.: Research diagnostic criteria for tempo-romandibular disorders: review, critria, examination and specifications, critique. J Craniomandib Disord (1992) 6:301-355
5. Flor, H., Birbaumer, N.: Comparison of the Efficacy of Electro-myographic Biofeedback, Cognitive – Behavioral Therapy, and Conservative Medical Interventions in the Treatment of Chronic Musculoskeletal Pain. J Consult Clin Psychology (1993) 61:653-658
6. Gaßner, R., Buckley, M. J., Piesco, N., Evans, C., Agarwal, S.: Zytokininduzierte Stickstoffmonoxidproduktion von Gelenkknorpelzellen unter kontinuierlicher passiver Bewegung. Antientzündlicher Effekt von kontinuierlicher passiver Bewegung auf Chondrozyten: In-vitro Nachweis. Mund Kiefer GesichtsChir (2000) 4:S479-S484
7. Gündel, H., Ladwig, K. H., Wolowski, A., Fischer, A., Grübl, A., Marten-Mittag, B., Kolk, A., Scheutzel, P., Hammes, M., Neff, A.: Psychische und somatische Befunde bei Patienten mit ätiologisch nicht eindeutigen Kiefer bzw. Gesichtsschmerzen – Vergleich zwischen hoch und niedrig symptomatischen Patienten. Schmerz (2002) 16:285-293
8. Illig, U.: Myoarthropathien: Stellenwert einer begleitenden Physiotherapie. BZB (2002) 1/2:40
9. Jaquiéry, C., Kunz, C., Rohner, D., Bornstein, M., Geissmann, A., Hammer, B.: Langzeitkontrolle von 37 Patienten mit Diskusretrofixation im Zeitraum 1986-1995. Mund Kiefer GesichtsChir (2001) 5:126-129
10. Jürgens, J.: Verbessern Patientenfragebögen die Diagnostik der kraniomandibulären Dysfunktion (CMD) mit chronischen Gesichtsschmerzen ? Fragebogenstudie aus der Praxis. Mund Kiefer GesichtsChir (2003) 2:108-111
11. Köle, H.: Dermiszügelplastik zur Behandlung der "fixierten Reluxation" des Kiefergelenks. In: Schuchardt, K., Schwenzer, N. (Hrsg.), Fortschritte der Kiefer- und Gesichtschirurgie, Bd. 25, Thieme Verlag, Stuttgart-New York, (1980) S 37-40
12. Nease, D. E., Margo, G., Johnson, A. H., Brock, C. D.: Role of the Balint groups in caring for patients with unexplained symptoms. J Am Board Fam Pract (1999) 12:182-183
13. Neff, A., Kolk, A., Beer, A., Horch, H.-H.: Stellenwert des statischen MRT im Vergleich mit CINE-MRT, Achsiographie und Arthrosonographie. Dtsch Zahnärztl Z (2002) 57:353-357
14. Neff, A., Kolk, A., Horch, H.-H.: Position und Beweglichkeit des Discus articularis nach operativer Versorgung diakapitulärer und hoher Kiefergelenkluxationsfrakturen, Mund Kiefer GesichtsChir (2000) 4:111-117
15. Neff, A., Neff, F., Kolk, A., Horch, H.-H.: Risiken und perioperativen Komplikationen bei offenen gelenkchirurgischen Eingriffen, Dtsch Zahnärztl Z (2001) 56:258-262
16. Neff, A., Wolowski, A., Kolk, A., Scheutzel, P., Grübl, A., Marten-Mittag, B., Hammes, M., Ladwig, K. H., Horch, H.-H., Gündel, H.: Differenzielle und gemeinsame Merkmale bei Patienten mit atypischem Gesichtsschmerz und craniomandibulärer Dysfunktion, Mund Kiefer GesichtsChir (2003) 7:227-234
17. Nitzan, D. W.: TMJ Anchored Disc Phenomenon (ADP). Sign and symptoms, treatment and pathogenesis of a new clinical entity. J Craniomaxillofac Surg (1998) 26:S132
18. Nitzan, D. W.: TMJ surgical management outcomes: arthrocentesis. J Craniomaxillofac Surg (1998) 26:S133
19. Reich, R. H.: Konservative und chirurgische Behandlungsmöglichkeiten bei Kiefergelenkerkrankungen. Mund Kiefer GesichtsChir (2000) 4:S392-S400
20. Sandkühler, J.: Schmerzgedächtnis: Entstehung, Vermeidung und Löschung. Dt Ärztebl (2001) 98:A 2725-2730
21. Schindler, H. J., Rong, Q., Spieß, W. E. L.: Der Einfluss von Aufbissschienen auf das Rekrutierungsmuster des Musculus temporalis. Dtsch Zahnärztl Z (2000) 55:575-581
22. Schindler, H.-J.: Therapie schmerzhafter Myoarthropathien des Kausystems. BZB (2002) 1/2:32-34
23. Sebald W. G.: Systematik einer differenzierten Therapie der CMD. Z Bay (2001) 4:27-30
24.Sebald, W. G.: Schmerzbekämpfung: neue Therapieansätze. BZB (2002) 1/2:37-38
25. Türp, J. C.: Diagnostik schmerzhafter Myoarthropathien des Kaussystems. BZB (2002) 1/2:29-31
26. Umstadt, H. E.: Botulinumtoxin in der MKG-Chirurgie. Mund Kiefer GesichtsChir (2002) 6:249-260
27. Westesson, P. L., Eriksson, L., Liedberg, J.: The risk of damage to facial nerve, superficial temporal vessels, disk, and articular surfaces during arthroscopic examination of the temporomandibular joint. Oral Surg Oral Med Oral Pathol (1986) 62:124-127

Dreidimensionale Füllung von Wurzelkanalsystemen Praktischer Arbeitskurs unter dem Operationsmikroskop

von
Hans-Georg von der Ohe

Bielefeld

Am 21. und 22. November 2003 fand ein weiterer Endo-Kurs unseres Mitgliedes Clemens Bargholz statt. Ein besonderer Aspekt dieser Veranstaltung war sicherlich der Ort, konnten die Kursteilnehmer doch gleichzeitig die neue Praxis unseres Freundes Clemens bewundern. Hier betreibt er seit dem Sommer 2003 seine „Praxis für Endodontie", das heißt eine rein auf die endodontische Behandlung spezialisierte Praxis. Er bietet den überweisenden Kollegen eine „absolut professionelle endodontische Behandlung ihrer Patienten auf dem höchstmöglichen internationalen Standard und der Basis wissenschaftlicher Erkenntnisse" an.

Dieser Kurs beschäftigte sich mit idealen Aufbereitungskonzepten (mechanische und chemische Reinigung des Wurzelkanalsystems) für die Fülltechniken mit erwärmter Guttapercha, den notwendigen manuellen und maschinell rotierenden Techniken, den erweiterten Grundlagen für vertikale Kondensationstechniken sowie der abwägenden Diskussion verschiedener Systeme.
Im praktischen Arbeitsteil wurden unter dem OPM Übungen an extrahierten Zähnen zur Aufbereitungsgeometrie (balanced force / rotierend maschinell) und die vertikale Kondensation durchgeführt.

Ziel des Kurses war das sichere Erlernen der vertikalen Kondensationstechnik zur dreidimensionalen Füllung von Wurzelkanalsystemen. Er knüpfte inhaltlich und methodisch an den ersten Arbeitskurs (Endodontische Konzepte für die Aufbereitung und Füllung von Wurzelkanalsystemen) an.
Für jeden Kursteilnehmer stand ein Operationsmikroskop der Firma Möller-Wedel und ein Endostepper (S.E.T. – Dental) zur Verfügung, die Arbeitsmaterialien wurden von der Firma Maillefer gestellt.

Nach einer kurzen Darstellung seines "endodontischen Werdeganges" beschäftigte sich Clemens Bargholz zunächst mit dem Konzept zur Aufbereitung von Wurzelkanalsystemen:

Die Präparation der Zugangskavität gliedert er in zwei Abschnitte:

- den Zugang zur Pulpenkammer und
- den Zugang zum Kanalsystem

Der Zugang zur Pulpenkammer soll einen senkrechten Zugang zum Kanaleingang ermöglichen. Ziel ist eine ausreichende Übersicht, die Vorrang vor dem Ziel der Erhaltung von Zahnhartsubstanz hat.
Die Schaffung der Zugangskavität zu den Kanalsystemen beginnt mit dem Einsatz einer „scout-file", einem sehr feinen möglichst kurzen Instrument (#8 oder #10). Diese scout-file soll den Kanal nicht auf voller Länge instrumentieren, sondern nur die Zugänge darstellen und eröffnen. Anschließend wird mit Gatesbohrern aufsteigender Größe der koronale Kanalabschnitt ausgeprägt konisch aufbereitet. Die Durchgängigkeit des Kanalsystems wird durch systematische Spülungen mit erwärmtem Natriumhypochlorit und dem Einsatz der scout-file gewährleistet und ständig überprüft (rekapitulieren). Ziel dieses Arbeitsschrittes ist eine Begradigung der äußeren, koronalen Kanalanteile. Damit wird der Zugang zum apikalen Kanaldrittel erleichtert und eine wesentliche Voraussetzung für den Einsatz rotierender Instrumente geschaffen.

Die Aufbereitung des gesamten Kanalsystems hat die Schaffung eines kontinuierlich konischen Kanallumens von mehr als 7% mit einem apikalen Stop zum Ziel (box-prep). Die Bestimmung der Arbeitslänge erfolgt zunächst

endometrisch (vorherige Spülung mit H_2O_2), dann durch – wenn nötig mehrere – Röntgenaufnahmen, wobei nicht mehr als zwei Instrumente zeitgleich im zu behandelnden Zahn sein sollten.
Hilfreich sind in vielen Fällen exzentrische Aufnahmen.
Die vollständige Aufbereitung eines Wurzelkanalsystems soll folgende Anforderungen erfüllen:

- Keimeliminierung
- Beibehaltung der Anatomie des apikalen Drittels
- Schaffung eines konischen, glattwandigen Hohlraumes
- Schutz vor koronaler Reinfektion

Essentiell und unverzichtbar für die Erreichung dieser Ziele ist die wiederholte, intensive Spülung mit erwärmter 5,25% NaOCl-Lösung, der Einsatz von EDTA und ein ständig wiederholtes, sorgfältiges Rekapitulieren, besonders bei engen Kanälen.
Beachtenswert ist auch der Hinweis, dass OK-Molaren grundsätzlich 4 Kanäle aufweisen, die 6er sogar häufiger 5 als 3!

Zur vertikalen Kondensation ist ein Konus >7% erforderlich. Dies kann von Hand geschehen, indem von der Arbeitslänge ausgehend jedes Instrument aufsteigend 0,5mm kürzer benutzt wird (10% Konus). Hier wurde die balanced force-Technik sehr schön dargestellt.
Maschinell kann ein Konus mit rotierenden Instrumenten wie z.B. dem ProTaper (F3 = apikal #30, 9% Konus, F2 = apikal #25, 8% Konus) geschaffen werden.
Der konische Masterpoint wird mit der Guttaperchalehre an- und dann im feuchten Kanal bis zum tug-back eingepasst. Der exakte Sitz der Masterpoints wird mit der MP-Röntgenaufnahme überprüft.
Nach Spülung mit Alkohol erfolgt die Trocknung des Kanalsystems mit konischen Papierspitzen und Luft (Stropko-Ansatz).
Der Mastercone wird nach Desinfektion in NaOCl mit Sealer (Ah-26 oder Kerr pulp canal sealer EWT) bestrichen und eingepasst (auf tug-back achten!). Wenn zwei Kanalsysteme in einer Wurzel zu füllen sind, beide zusammen beschicken.
Die Kondensation erfolgt ausgehend von koronal in kleinen Schritten. Dabei wird jeweils ein „bit" Guttapercha abgetrennt (System B, touch'n heat) und dann mit dem im Durchmesser entsprechenden Plugger kondensiert. Es soll ein kontinuierlicher Druck über 10 sec aufrechterhalten werden. Die Plugger werden vorgängig in der Länge gemessen, sodass das Instrument #1 bis 4mm vor die Arbeitslänge reicht. Der apikale Sitz der kondensierten Guttapercha wird röntgenologisch überprüft. Anschließend erfolgt der Back-Fill mit dem Obtura II oder E&Q-Gerät in zwei bis drei Abschnitten. Jede Portion Guttapercha wird wieder mit dem entsprechenden Plugger kondensiert.

Die postendodontische Versorgung mit dentinadhäsivem Aufbau (Scotch-Bond MP plus Core Paste) erfolgt in der selben Sitzung, in der das Wurzelkanalsystem gefüllt wird. Damit wird eine Reinfektion des Wurzelkanalsystems ausgeschlossen.
Zum Abschluß der Behandlung erfolgt die Rö-Kontrolle zur Dokumentation des Behandlungsergebnisses. Auch hier wieder der offensichtlich nach wie vor aktuelle Hinweis auf die Notwendigkeit exzentrischer Aufnahmen zur Darstellung komplexer Wurzelkanalsysteme (OK-Molaren!).

Die notwendige Kürze dieses Berichtes verhindert die Darstellung der Fülle von vielen praxis-relevanten Details, die Clemens den Kursteilnehmern

mitgab. Auch die Diskussion mehrerer eigener Misserfolge und ihrer Ursachen war beeindruckend, lehrreich und baute manche Schwellenangst zum Einsatz dieser Behandlungstechniken in der eigenen Praxis ab.

Die Möglichkeit, das Gehörte unter intensiver Anleitung und Aufsicht des Referenten an mitgebrachten Zähnen unter Benutzung eines OPM's direkt praktisch umzusetzen, war toll und wertete den Kurs erheblich auf. Allerdings war mancher erste Versuch etwas frustrierend, andererseits hat jeder seine individuelle „learning-curve".
Clemens Bargholz hat in diesem methodisch und didaktisch sehr gut aufgebauten Kurs die zum Teil recht verwirrenden Thematik der modernen endodontischen Behandlungskonzepte gründlich und sehr anschaulich dargestellt. Dabei kamen ihm und damit auch uns Kursteilnehmern seine im Laufe der Jahre gemachten eigenen Erfahrungen mit den verschiedenen Techniken zu gute.
Die aufmerksame und nette Betreuung durch das Praxisteam war das I-Tüpfelchen bei diesem sehr lehrreichen Fortbildungskurs, dem ich mehr Teilnehmer aus der Neuen Gruppe gewünscht hätte. Wer Interesse hat, findet unter www.endodontie.de Termine für weitere Kurse von Clemens Bargholz für die Neue Gruppe in 2004.

„Digitale Fotographie" ein Selbstläufer?

von
Norbert Mack

Düsseldorf

Als ich am Samstagmorgen kurz vor 9 Uhr in der Praxis Erpenstein/Borchard ankam, dachte ich noch, dass eine Digitalkamera sicherlich fast alles von alleine regeln würde, und konnte mir eigentlich gar nicht so recht vorstellen womit wir uns den ganzen Tag beschäftigen würden. Am Abend um kurz vor 18 Uhr hätte ich dann doch noch gerne weiter probiert, die ein oder andere Frage gehabt und die Erkenntnis gewonnen, dass die digitale Fotographie sicherlich viele Vorteile bietet, aber trotz aller Technik und möglicher „Features", immer noch jede Menge Sachkenntnis und Konzentration erfordert.
Den Vormittag nutzte Wolfgang Bengel um uns die Grundlagen der digitalen Technik und die Unterschiede zur konventionellen Fotographie zu erläutern sowie die unterschiedlichen digitalen Kamerasysteme vorzustellen. Die fototechnischen Grundbegriffe (Abbildungsmaßstab, Blende, Schärfentiefe, Beleuchtung, TTL etc.) wurden erläutert, die „Standardansichten" (frontal, lateral, schräglateral und okklusal) der dentalen Fotographie erklärt und der Einsatz geeigneter „Hilfsmittel" beschrieben.
Die „normalen" Sucherkameras sind, aufgrund der fehlenden Makroobjektive bzw. entsprechender Brennweiten sowie der meist nicht zuschaltbaren Zusatzblitzgeräte, für die Dentalfotogaphie ungeeignet und darum lediglich für das „Privatevent" zu empfehlen und wurden deshalb auch nicht weiter besprochen.
Zunächst wurden uns die „semiprofessionellen" Kamerasysteme mit den entsprechenden Objektiven und Blitzgeräten, ihren Möglichkeiten und Nachteilen vorgestellt. Als Empfehlung wurde aus dieser Gruppe die Medical D5050 mit einem speziellen Kunststoff-Diffusor für eine gleichmäßige Blitzlichtausleuchtung und die Minolta Dimage 7i mit Ringblitz oder Diffusor der Fa. PTJ genannt.
Aufgrund des allerdings nicht wirklich großen Preisunterschiedes (i. d. R. unter 1000,- Euro) verglichen mit den Spiegelreflexkameras, tendierte der Referent aber verständlicherweise eher zur Empfehlung eines Spiegelreflexkamerasystems.

Die vorgestellten Spiegelreflexkameras liegen, von ihren technischen Möglichkeiten betrachtet, alle so dicht beieinander, dass eine Kaufentscheidung eher vom „persönlichen Gefühl" (z.B. Nikon oder Canon) als von den tatsächlichen Messwertdaten abhängen dürfte.
Lediglich die Systeme von Sigma (anderer Chip mit kompletter Farbinformation) und Olympus (Typ E1 mit speziell für den Sensor entwickeltem Objektivsystem) sind hier mit deutlichen Unterschieden zu nennen. Allerdings hat die Kamera von Olympus den Nachteil, dass eventuell vorhandene „Altobjektive" nicht zu nutzen sind und, da die Kamera ganz neu auf dem Markt ist, noch keine ausreichenden Erfahrungen/Tests vorliegen. Aus diesem Grunde dürfte dieses System eher etwas für denjenigen sein, der komplett neu einsteigen will und sich noch etwas Zeit lassen kann oder will.
Für den Nikon Fan sollte somit im Moment die FinePix S2 von Fuji oder die Nikon D100 und für Canon Liebhaber die EOS 10D erste Wahl sein.
Nach einem Exkurs in die Beleuchtungs- Blitzproblematik (Belichtungszeiten, Belichtungskorrektur etc.) mit einer klaren Empfehlung zu Gunsten eines Zangenblitzsystemes an Stelle eines Ringblitzes (auch wenn dieser in der Bedienung vielleicht einfacher ist), wurden dann die speziellen Anforderungen der Dentalfotographie beschrieben und erörtert. Schnell wurde zumindest mir klar, dass ich hier bislang erhebliche Fehler gemacht habe, und dass eine entsprechende Umorientierung sinnvoll und geboten ist, aber wohl nur mit der oben bereits erwähnten „Konzentration" auf Objekt und Bildausschnitt zu erreichen ist.
Hier kann auch eine Digitalkamera nicht automatisch Abhilfe schaffen sondern eben auch nur das wiedergeben, was der Fotograph zuvor eingestellt hat!

In diesem Zusammenhang erfuhren wir zum Beispiel auch, dass sich, auf Grund der unterschiedlichen Größe von Film und CCD-Chip, die Abbildungsmaßstäbe ändern und deshalb die entsprechenden Angaben auf den Objektiven nicht mehr stimmen. Deshalb ist eine individuelle Markierung der gebräuchlichsten Maßstäbe (1:1; 1:1,2 und 1:2) am Objektiv zur Vereinfachung angeraten.
Nach soviel Theorie durften wir dann vor der Mittagspause in Kleingruppen die zuvor empfohlenen Kamerasysteme testen. Dabei wurde mir klar, dass tatsächlich bei den digitalen Spiegelreflexsystemen, zumindest beim Fotografieren, keinerlei Unterschied zu den bisherigen „normalen Spiegelreflexkameras" feststellbar ist. Auch hier erfolgt die gesamte Kontrolle (Ebenen, Ausschnitt etc.) durch den Kamerasucher. Allerdings hat man sofort nach der Auslösung die Möglichkeit einer ersten Kontrolle auf dem Kameradisplay. Hier liegt, wenn überhaupt, vielleicht ein kleiner Vorteil der „semiprofessionellen Sucherkameras", da dort bereits vor der Auslösung das Bild auf dem Display beurteilt werden kann. Die schnelle Kontrollmöglichkeit ist m. E. denn auch, zusammen mit der sofortigen Verfügbarkeit der Aufnahmen, der echte Gewinn der digitalen Fotographie.
Ein Vorteil des Zangenblitzes von Binz gegenüber dem Ringblitz schien mir beim Fotografieren, neben der besseren und variableren Ausleuchtung, auch ein besseres „Handling" der ohnehin nicht gerade leichten Kameras durch die geringere Kopflastigkeit.
Nach der Mittagspause ging es dann, ordentlich gestärkt, mit einem Exkurs in die Objekt- Personen- und Profilfotographie weiter.

Anschließend wurde noch die Frage der benötigten Pixel dahin gehend beantwortet, dass für eine Bildschirm- oder Beamerpräsentation bereits 1 Mio. Pixel reichen würden, und damit die heute in der Regel verfügbaren 4 - 6 Mio. Pixel, selbst für ein Standardformat von 20 x 30 cm, völlig ausreichen und eine weitere Erhöhung allenfalls die Speicherkapazitäten belasten würde.
Nach einer weiteren „Übungsrunde" und einer Kaffeepause folgte dann das Kapitel Bildnachbearbeitung und Archivierung. Dabei wurde klar worin die Vorteile der digitalen Fotographie (sofortige Verfügbarkeit, einfache Möglichkeit der Nachbearbeitung/Verbesserung der Bildqualität) und die Gefahren (Verlust der Daten und Manipulation des Bildinhaltes) liegen.
Als Abschluss und Ausklang wurden dann noch die in den Übungsrunden produzierten Aufnahmen bewertet. Leider hatte sich offensichtlich bei einer der Kameras der vorher eingestellte Modus verstellt, so dass nur ein kleinerer Anteil der Aufnahmen als gelungen zu bezeichnen war.
Fazit dieses Wochenendes ist für mich:
> eine interessante und aufschlussreiche Fortbildung eines stets souveränen Wolfgang Bengel in angenehmer, lockerer Atmosphäre und mit ausgezeichnetem "Catering" durch die Praxis Erpenstein/Borchard.
> eine digitale Spiegelreflexkamera muss her, allerdings weis ich noch nicht wirklich welche!

Advanced Reconstructive Dentistry using Oral Implants und Clinical and Technical Procedures for Bonded Porcelain Restaurations

von
Klaus Karge

Braunschweig

Am 16. und 17. Januar 2004 trafen sich 25 Kursteilnehmer – vorwiegend aus Deutschland - an der Université de Genève zu einer Fortbildung mit Prof. Urs Belser und Dr. Pascal Magne.

Dank der persönlichen Kontakte von Gerd Körner nach Genf und seiner hervorragenden Organisation des Kurses konnten wir diese beiden hochkarätigen Referenten kurz vor dem Wechsel von Pascal Magne nach Los Angeles noch einmal als Team sozusagen vor der Haustür genießen. Dabei sprang der Funke der Begeisterung für ihre tägliche Arbeit in den heiligen Hallen der Genfer Universität schnell auf uns Zuhörer über.

Verspätet und übermüdet von einer nicht geplanten nächtlichen Autofahrt kam Gerd Körner noch rechtzeitig zum Frühstück ins Hotel. Ein gutes Essen während des Zwischenstopps auf dem Flughafen München ließen ihn, Gerd Körner, und zwei weiteren Kursteilnehmer das Flugzeug verpassen. Jan Halben musste in Genf ohne seinen Laptop auskommen, weil ihm dieser beim Einchecken ins Hotel gestohlen wurde.

Trotz dieser Widrigkeiten waren alle Teilnehmer pünktlich zum Vorlesungsbeginn aufnahmebereit.

Es macht schon Spass, den Behandlungsprinzipien der Genfer Schule im Spannungsfeld zwischen "Bondodontists" und "Implantologists" zu folgen.

Bei der Fragestellung der Versorgungsmöglichkeit von Schaltlücken steht die Einzelzahndiagnostik im Vordergrund. Können die Zähne noch mit einer Ankerkrone versorgt werden oder ist ein Implantat indiziert?.

Prof. Belser unterscheidet zwischen Winkelstücklösung und Implantatversorgung. Vorab gesagt, zwei von drei Lücken werden mit Implantaten geschlossen. Als Voraussetzung für die reine Kronenversorgung nannte Prof. Belser eine Restzahnsubstanz von drei Millimetern. Ist diese nicht gegeben, strebt er eine chirurgische Kronenverlängerung an. Der Kronenrand liegt idealerweise einen Millimeter im Sulkus, wobei die biologische Breite beachtet werden muss. Weitere Entscheidungsparameter sind laut Prof. Belser die endodontischen, parodontologischen und okklusalen Verhältnisse.

Für Stiftaufbauten verwenden die Genfer Kollegen zunehmend adhäsiv befestigte Fiberglasstifte.

Zur Verbesserung der roten Ästhetik setzen sie häufig Bindegewebstransplantate ein. Dabei wirkt sich ein breitflächiger Kontakt des Brückengliedes volumenerhaltend auf das Transplantat aus.

Die ästhetischen Ergebnisse bei Einzelzahnimplantaten im anterioren Bereich sind planbar. Im Gegensatz dazu ist die Ästhetik bei größeren implantologischen Versorgungen in der Front mit mehreren Implantaten immer noch nicht vorhersehbar.

Zunehmend werden die Implantate in der Oberkieferfront etwas mehr nach palatinal inseriert, um die dünne bukkale Knochenlamelle zu schonen.

Der Zeitpunkt, ab dem bei Mädchen und Jungen frühestens ein Implantat im anterioren Bereich gesetzt werden sollte, wird bei beiden Geschlechtern auf 20 Jahre angehoben.

Bei Verlust der Stützgewebe kann der Knochen mittels orthodontischer “forced eruption” der Knochen koronal verlängert werden.

Für optimale ästhetische Resultate bei Einzelzahnimplantaten kopiert der Zahntechniker bei Verlust eines mittleren Schneidezahnes den Nachbarzahn in Wachs und entfernt dann auf dem Modell den Gips. Anhand dieser Wax-up-Vorlage wird das Provisorium bei der offenen Einheilung zum Stützen und Modellieren der Weichgewebe herangezogen.

Der folgende Vortrag von Pascal Magne zu adhäsiv befestigten Keramikrestaurationen wurde durch seine exzellente Bilddokumentation für alle zu einem ein besonderens Erlebnis. Interessierte Kollegen verweise ich auf sein zum gleichen Thema im Quintessenz Verlag erschienenes Buch, das ebenfalls mit beeindruckenden Aufnahmen illustriert ist.

Biologie, Mechanik und Funktion

Was ein intakter Zahn physiologisch leistet, ist das Resultat eines ausgewogenen und engen Zusammenspiels zwischen biologischen, mechanischen, funktionellen und ästhetischen Faktoren.
Interessanterweise liegen das elastische Dentin und der weniger elastische Schmelz nicht als simples Bilaminat nebeneinander, sondern sind durch Kollagenbündel und –zacken girlandenförmig miteinander verbunden.

Der Aufbau eines natürliches Zahnes folgt mechanischen Belastungsspitzen. Dies erklärt beispielhaft die dicke palatinale Schmelzlamelle am Eckzahn.

Indikationen für Keramikverblendungen

Indikationen für Keramikverblendungen unterteilt Pascal Magne in drei Typen.

Typ 1 Bleichresistente Zähne
A: Tetracyclinverfärbungen (Grad III + IV),
B: Kein Ansprechen auf äußeres und inneres Bleichen

Typ 2 Größere morphologische Defizite
A: kegelförmige Zähne,
B: Diastema und schwarze interdentale Dreiecke,
C: zu kurze Schneidezähne.

Typ 3 Umfangreiche Restaurationen bei Erwachsenen
A: ausgedehnte Kronenfrakturen,
B: ausgedehnter Schmelzverlust,
C: umfangreiche angeborene oder erworbene Fehlbildungen.

Pascal empfiehlt, die vorhandenen Fragmente bei Frontzahntraumata zu replantieren. Dies sollte zur Stabilisierung immer mit einer Kompositextension über den Bruchspalt hinaus kombiniert werden.

Beim Bleichen devitaler Zähne (Walking-Bleach-Technik) rät Pascal Magne zu folgendem Vorgehen:

1. Endo-Füllungsmaterial bis zwei Millimeter subgingival rennschlittenförmig entsprechend der Anordnung des Desmondonts entfernen,
2. Zinkphospat-Barriere einbringen,
3. Einlage von Natriumperborat und drei- bis zehnprozentigem Wasserstoffperoxid im wöchentlichen Wechsel bis das gewünschte Ergebnis erreicht ist,
4. Verschluss mit brünniertem IRM-Zement,
5. Vierwöchige Einlage von Kalziumhydroxid zur Neutralisation der Peroxidrückstände,
6. Spülen mit fünfprozentigem Natriumhypochlorid,
7. Auffüllen mit Glasionomerzement; erleichtert die Revisionsbehandlung,
8. Kompositfüllung.

Vorteile von Keramikverblendungen

- Hervorragende Akzeptanz der Gingiva,
- Der gingivale Sulkus wird nicht berührt.
- Reduktion des Plaqueindex und der Vitalität der Plaquebakterien,
- Sehr gute Haltbarkeit selbst bei geringer Restzahnsubstanz, auch ohne Kronenverlängerung,
- Beste optische Eigenschaften durch fehlenden „Regenschirm-Effekt"; bessere Ausleuchtung der parodontalen Gewebe

Eine erfolgreiche Dreierbeziehung Patient – Zahnarzt – Zahntechniker und systematisches Patientenmanagement sind die Voraussetzung für eine ästhetisch erfolgreiche Therapie. Dies zeigen die perfekten Laborarbeiten von Pascals Bruder Michel Magne.

Diagnostische Wachsmodellation

Um schonend präparieren zu können, ist eine Analyse des facialen Abriebmusters am Schmelz unabdingbar. Somit wird vorab das angestrebte definitive Zahnvolumen festgelegt. Dadurch erhält der Zahn seine natürliche Prominenz zurück, und die Krone verhält sich wieder biomimetisch korrekt. In diesem Sinn stellt ein horizontal eingeschnittener Silikonkontrollschlüssel, der von einem Wachsmodell abgenommen wird, eine unentbehrliche Orientierungshilfe beim Präparieren dar.
Weiterhin fertigt man auf der Grundlage des Wax-ups eine diagnostische Probemaske aus Kunststoff an, die am Patienten das geplante Ergebnis simuliert. Erst nach Zustimmung des Patienten erfolgt die definitive Präparation.

Präparation der Zähne

Herkömmlich kalibrierte Diamantringe zur Präparationstiefenkontrolle verbieten sich nach dieser Methode. Einzig und allein der Silikonschlüssel gibt Aufschluss über zu entfernende Zahnhartsubstanz. Dieser ist wie ein Buch auf der einen Seite gebunden und kann auf der anderen aufgeschlagen werden.

Ganz aktuell verwendet Pascal Magne die Probemaske „Mock-up“ für die Präparation. Sie wird auf die zu präparierenden Zähne aufgesetzt. Dann wird durch das Mock-up in definierter Tiefe von 0,5 bis 0,7 Millimeter präpariert und danachder verbliebene Rest der Maske entfernt.

Vorgehen bei Präparationen:

1. Kontrolle mit dem Silikonschlüssel,
2. interdental-axiales Beschleifen,
3. Legen des Retraktionsfadens in der Doppelfadentechnik,.
4. Anlegen von fazioaxialen Rillen,
5. fazioaxiales Beschleifen,
6. inzisale Kontrolle,
7. palatinales Einfassen oder bei unter sich gehender Präparation inzisaler horizontaler Abschluss, damit man die Verblendschale von vorn aufsetzen kann,
8. Politur.

Adhäsive Befestigung am Dentin

Bisher wurde der Dentinhaftvermittler erst kurz vor dem definitiven Befestigen der Verblendung aufgetragen. Um eine unvollständige Passung der Restauration zu verhindern, wird normalerweise davon abgeraten, den Klebekunststoff vor dem Einsetzen der Verblendung zu härten. Hierbei besteht durch den auftretenden Druck des Befestigungskomposits auf das demineralisierte Dentin (die Kollagenfasern) die Gefahr des Zusammenfalls der Adhäsionsschicht. Um dieses Problem zu umgehen, trägt Pascal Magne den Dentinhaftvermittler vor der Abformung auf das frisch präparierte Dentin auf!

Außerdem verringert diese Änderung der Vorgehensweise Überempfindlichkeitsreaktionen sowie das Eindringen von Bakterien bis zum definitiven Einsetzen.

Definitive Abformung

Bei der einzeitigen Doppelmischabformtechnik verwendet Pascal Magne ein Additionsilikon.

Direkte temporäre Versorgung

Temporäre Verblendungen erstellt Pascal Magne nach dem Vorbild der diagnostischen Probemaske. Hierfür setzt er New Outline (Anaxadent) ein. Die temporäre Befestigung erfolgt nach punktuellem Ätzen und Einbringen von ungefülltem lichthärtenden Klebekunststoff. Durch Farbcharakterisierungen und Glasieren lässt sich das Provisorium weiter aufwerten.

Adhäsive Befestigung

Die Befestigung folgt dem bekannten Protokoll, wobei die Dentinkonditionierung entfällt. Als Befestigungsmaterial empfiehlt Pascal Magne ausschließlich lichthärtenden radioopaken Klebekunststoff (Tetric Transparent, Fa. Ivoclarvivadent) anstatt der üblicherweise verwendeten dualhärtenden Klebekunststoffe. Die in den selbsthärtenden Klebekunststoffen enthaltenen Amine sind für die Farbinstabilität verantwortlich. Pascal härtet vier mal 120 Sekunden.

Reparaturen

Frakturen von Keramikrestaurationen lassen sich sehr gut mit Komposit beheben, wenn vorher der Frakturbereich mit Silika abgestrahlt wird. Die derart konditionierte Keramikoberfläche reagiert sehr gut mit dem Silan. Silikastrahler werden von mehreren Herstellern angeboten, z.B. Rondoflex von KaVo.

Bei dem straffen Zeitplan blieb leider wenig Zeit für die schöne Stadt Genf. Wir alle waren von der Präsentation und von dem Engagement Pascal Magnes beeindruckt.

Nun gilt es, das neu Erlernte in den Praxisalltag zu integrieren.

Viel Erfolg!

Aktuelle Parodontal- und periimplantäre Chirurgie

von
Patrick M. Hormuth

Bamberg

Praxiskurs am 23. & 24. Jannuar 2004 in der Praxis Dr. Dr. Erpenstein & Dr. Borchard in Münster.

Zu Beginn sei den Verantwortlichen, allen voran Dr. Raphael Borchard und seinem wunderbar eingespieltem Team (Dr. Dr. Heinz Erpenstein konnte leider krankheitsbedingt nicht persönlich anwesend sein) ein großes Kompliment und Dankeschön für diesen wunderbaren, informativen und kurzweiligen Praxiskurs beschieden.

Raphael Borchard entführte uns in seine Praxiswelt – eine modern durchgestylte, warme Praxis mit den vielen kleinen liebevoll integrierten alten Details an Decken und Wänden! Die Konzeption der Praxis ist logische Folge der Praxisphilosophie, welche wir plastisch zu Beginn des Kurses kennen lernten.

Nach diesem ersten Vortrag konnten wir bei mehreren Patienten postoperative Zustände z. B. nach chirurgischer PAR-Behandlung, Kammprophylaxe, perioprothetischer Sanierung, Interims-Brückenversorgung, klinischer Kronenverlängerung etc. sehen.

Indikationen für eine Lappen-OP

Nach Raphael Borchard gibt es 5 Indikationen für eine sinnvolle und erfolgversprechende Lappen-OP:

- Zahnfleischtaschen von mindestens 5 mm
- intraossäre Defekte
- Furkationsbeteiligung II. bzw. III. Grades
- ungünstige Gingivaform
- eine schmale keratinisierte Gingiva

Voraussetzung ist natürlich ein durch vorausgegangenes Scaling & Root Planing perfekt vorbereitetes Operationsgebiet!
Die bekannten Vorteile einer Lappen-OP (verbessertes Scaling & Root Planing unter Sicht, maximale Taschenelimination sowie der Möglichkeiten der Osteoplastik und der Weichgewebskorrekturen) wurden ebenso diskutiert, wie deren gelegentlich auftretenden Nachteile (Gewebsverlust, Hypersensibilität der Zähne, erhöhte Schwierigkeit der Operationstechnik bei drohender ästhetischer Verschlechterung).
Ein weiterer Punkt hierbei waren der Einsatz von rotierenden Instrumenten bzw. Ultraschall zur Reinigung und Modellation der Hartsubstanzen.
Auch die verschiedenen Lappenarten, wie einfacher Kirklandlappen, reponierter Mukoperiostlappen mit marginaler bzw. paramarginaler Schnittführung sowie Papilla-Preservation-Lappen und apikaler Verschiebelappen wurden mit reichlichem Bilder- und Videomaterial gegenübergestellt und besprochen!

Gesteuerte Gewebereaktionen bei PAR-Behandlungen

Interessant waren ebenso die sich ergebenden Diskussionen, basierend auf den unterschiedlichsten Erfahrungen der Kursteilnehmer, in Hinsicht auf die Frage „Gesteuerte Geweberegeneration bei PAR-Behandlungen - ja oder nein“.
Neben der Frage, ob bei der GTR nur mit Membran oder mit Membran in Kombination mit Knochen (autogenes, allogenes oder xenogenes Material) verwendet werden sollen, wurde auch die verschiedenen Membranarten (resorbierbar versus nicht resorbierbar) sowie deren Fixierung mittels Naht oder Nägeln besprochen.

Als intraorale Entnahmestellen für autogene Knochentransplantate eignen sich natürlich die retromolare Region im Unterkiefer, der zahnlose Alveolarfortsatz, der Tuber maxillae sowie natürlich die Kinnregion.
In diesem Zusammenhang erklärte Raphael Borchard, dass es in der Regel völlig ausreicht, im Zuge der Kammprophylaxe nach Extraktionen die Alveole mit einer Membran sicher zu decken und keine Auffüllung des Defektes vorzunehmen.

Ein weiterer wichtiger Punkt in dieser Frage war das postoperative Protokoll bei GTR:

- Antibiotische Abschirmung (z.B. Clindamycin 900mg/d für 7 Tage)
- Spülung mit Chlorhexidindigluconat 3x/d für 6 Wochen
- lokales Putz- und Kauverbot für 6 Wochen
- 1 Woche post OP: Nahtentfernung
- 10-tägige Kontrolle mit lokaler Zahnreinigung
- nach 6 Wochen Membranentfernung

Freies Schleimhauttransplantat und Bindegewebstransplantat

Mit perfekten klinischen Bildern wurden die Vor- und Nachteile sowie die Indikationen und Kontraindikationen samt Vorhersagbarkeit der postoperativen Ergebnisse beim freien Schleimhauttransplantat und beim Bindegewebstransplantat besprochen und mit den Erfahrungen der anwesenden Kursteilnehmer diskutiert. Praktisch konnte die Vorgehensweise bei einer Live-Operation nachvollzogen werden.

Chirurgische Kronenverlängerung

Ziele der chirurgischen Kronenverlängerung sind:

- Schaffen einer ausreichenden Retentionsfläche
- Freilegen subgingivaler Defekte
- Verbesserung der Hygienefähigkeit
- Verbesserung der Ästhetik
- Wiederherstellen der biologischen Breite

Für die erfolgreiche chirurgische Kronenverlängerung ist eine gründliche präoperative Diagnostik bezüglich der vorhandenen und erforderlichen Kronenlänge, der Frage nach einer Gesamt- oder Teilverlängerung einer Fläche, der Wurzelform und Wurzellänge sowie der apikalen Ausdehnung von Defekten, Füllungen und Kronen erforderlich. Wichtige Parameter in dieser Beziehung sind auch die Lage der Furkation, die Dicke der Weichteildecke, die Breite der keratinisierten Gingiva sowie der Verlauf der marginalen Gingiva und der Lippen-Lachlinie.

Indikationen der chirurgischen Kronenverlängerung sind:

- umfangreicher Hartsubstanzverlust durch Trauma oder Karies
- subgingivale Karies, Kronen- oder Füllungsränder
- subgingivale Perforationen
- anatomisch kurze klinische Kronen
- Ästhetik

Kontraindikationen der chirurgischen Kronenverlängerung sind:

- Gefährdung der Stabilität

- Freilegung der Furkation
- Asymmetrie des Gingivaverlaufes
- Offene Interdentalräume im ästhetisch relevanten Bereich

Den Vorteilen der chirurgischen Kronenverlängerung, wie z.B.

- Vergrößerung der Retentionsfläche und ggf. Verzicht auf zusätzliche Retentionselemente
- Supragingivale oder äquigingivale Lage der Kronen-Ränder im ästhetisch nicht relevantem Bereich
- Erleichterung bei Präparation, Abformung und Kronenrandkontrolle
- Verbesserung der Ästhetik

stehen folgende abzuwägende Nachteile gegenüber:

- Verlängerung der Behandlungsdauer
- Verlust von parodontalem Stützgewebe
- ggf. Freilegung von Furkationen
- Asymmetrischer Gingivaverlauf bei Verlängerung einzelner Zähne und primär symmetrischer Gingiva

Abschließend zu diesem weiten Bereich wurden die verschiedenen Lappentechniken, wie z.B. reponierter Mukoperiostlappen, reponierter Spaltlappen sowie apikaler Verschiebelappen (als Voll- oder Spaltlappen) gegenübergestellt und diskutiert.

Hart- und Weichgewebsaugmentationen

Genaues Abwägen aufgrund exakter Diagnostik und Therapieplanung ist für die Hartgewebsaugmentation bei der Implantation mittels körpereigenem oder körperfremden Material von entscheidender Bedeutung für gesicherte Prognosen.
Im Bereich der Weichgewebsaugmentation bietet sich ein breites Feld der Möglichkeiten für die funktionellen und ästhetischen Anforderungen.

Die Knochenentnahmen aus den verschiedenen unbezahnten Bereichen (Retromolar-, Kinnregion etc.) und deren entsprechende Aufbereitung mittels Knochenmühlen sowie ggf. die Kombination mit PRP-Technik wurden ausführlich besprochen und die Vor- und Nachteile diskutiert.
Ebenso wurde das bekannte Problem des unvermeidlichen Knochenabbaus im Bereich der Implantatschulter und in diesem Zusammenhang auch die Positionierung der einzelnen Implantate zu Nachbarimplantaten bzw. Nachbarzähnen erläutert. In diesem Punkt gibt auch das immer noch nicht “perfekt gelöste” Problem des Implantatdesigns im Schulterbereich, in Anlehnung an die nicht geradlinig verlaufenden Schmelz-Zement-Grenze der natürlichen Zähne, Stoff zur Diskussion.
Abschließend sei nochmals Raphael Borchard und seinem gesamten Team für die charmante Betreuung, die perfekte Organisation und Durchführung des Kurses und des Rahmenprogrammes im „Großen Kiepenkerl” bei typisch westfälischer Küche gedankt!

Ästhetische Implantologie – Konzeption, Chirurgie und Prothetik

von
Myriam Imholte
Benjamin Ehmke

Münster

Am 27. und 28. Februar 2004 hatten Drs. H. Erpenstein und R. Borchard den Schweizer Implantologen Dr. Ueli Grunder zu einem Praxisseminar in das verschneite Münster eingeladen. Der Schwerpunkt dieser durch Live-Operationen abgerundeten Fortbildung lag bei der Planung und Durchführung von Implantationen in ästhetisch sensiblen Bereichen.

Zu Beginn am Freitag Nachmittag wurde mit den 14 Teilnehmern zunächst die Theorie der optimalen Implantatposition erarbeitet. Ueli Grunder betonte hierbei, dass nur bei optimaler Implantatpositionierung auch ein ästhetisch herausragendes Ergebnis erzielt werden kann. Hierbei muss insbesondere die bukko-orale Position und die Einsetztiefe der Implantatschulter beachtet werden. Hierbei gemachte Fehler oder der Versuch „zu zaubern" kann schon die ersten Schwierigkeiten auf dem Weg zur gelungenen Implantatästhetik verursachen. „Früher mussten wir Kollegen sagen, dass man Lücken auch mit Implantaten versorgen kann, jetzt müssen wir sagen, dass nicht jede Lücke mit Implantaten versorgt werden muss/kann".

Durch diese Aussage wurde gleich zu Beginn deutlich, dass neben dem operativen Können des Behandlers auch die Selektion geeigneter Patientenfälle Grundlage für ein ästhetisch ansprechendes Ergebnis ist.
Die Hauptschwierigkeit bei der Implantatästhetik beschrieb Ueli Grunder mit der Herstellung einer girlandenförmigen, harmonischen Gingivakontur und der Ausformung natürlicher Papillen. Hierbei müssen einige Grundregeln Beachtung finden: 2, 3, 4 oder 5 nebeneinander fehlende Zähne sollten durch 2, 2, 2 bzw. 3 Implantate ersetzt werden. Nach Möglichkeit sollte also vermieden werden, dass zwischen zwei unmittelbar benachbarten Implantaten eine Interdentalpapille gebildet werden muss. Der Abstand des Implantats zum nächsten natürlichen Zahn sollte mindestens 1,5mm betragen. Mit kleineren Variationen bezüglich der verwendeten Implantatsysteme und Durchmesser ergibt sich hieraus, dass eine einzelne Frontzahnlücke, die mit einem Implantat versorgt werden soll, auf Höhe der Schmelz-Zementgrenze der benachbarten natürlichen Zähne mindestens 6 mm breit sein muss. Der Abstand zwischen zwei Implantaten soll mindestens 3 mm, zwischen den mittleren Schneidezähnen im Oberkiefer mindestens 4 mm betragen. Die Wahl der adäquaten Distanz gibt auch den Raum für optionale knöcherne Onlaygrafts, wodurch die Ausbildung einer girlandenförmige Knochenarchitektur unterstützt werden kann. Diese gibt dann letztendlich den Verlauf der Gingiva vor. Im Mittel stellt sich die Gingiva auf eine Dicke von ungefähr 4,5 mm über dem Knochen ein.

Sehr großen Wert legte Ueli Grunder auf die Dimensionen der Knochenlamelle bukkal des Implantates. Durch den vorangegangenen Zahnverlust kommt es in diesem Bereich leicht zu mehr oder weniger stark ausgeprägten Hartgewebsverlusten. Wenngleich eine Implantation in diesen Bereichen trotzdem meist möglich ist, kommt es jedoch durch das bukkale Knochendefizit zum Einfall der Gingivakontur. War die Gingiva über dem natürlichen Zahn nach bukkal vorgewölbt, ist sie nun über dem Implantat ohne korrigierende Schritte oft nach oral eingezogen. Diese relevante ästhetische Beeinträchtigung kann durch Bindegewebs-

augmentationen nur bedingt ausgeglichen werden. Aus diesem Grund augmentiert Ueli Grunder zeitgleich zur Implantation im bukkalen Bereich, so dass bukkal das Implantat nach Heilungsabschluß mit 2 mm, besser 3 mm Hartgewebe bedeckt ist. Zur Augmentation benutzt er ausschließlich xenogene Knochenersatzmaterialien (Bio-Oss Granulat bzw. Bio-Oss Kollagen), diese deckt er mit einer pin- und nahtfixierten titanverstärkten Gore-Tex Membran ab und verschließt das Gebiet mit monofilen Gore-Tex 6-0 Nahtmaterial. Die Heilungszeit beträgt mindestens 6 Monate – „je länger desto besser". Am Samstags demonstrierte Ueli Grunder in zwei live Operationen eindrucksvoll und verständlich diese Vorgehensweise.

An unzähligen klinischen Fällen erarbeite Ueli Grunder eine standardisierte Vorgehensweise für Implantationen im Frontzahnbereich: Der erste Schritt ist die Implantation mit der oben beschriebenen bukkalen Augmentation. Der zweite Schritt ist die Membranentfernung mit gleichzeitiger Bindegewebsaugmentation (lateral und/oder horizontal). Im dritten Schritt, ungefähr 8 Wochen nach der Bindegewebsaugmentation, wird das Implantat freigelegt. Dies sollte durch einen palatinal angelegten Schnitt ohne die Exzision von Gewebe erfolgen. Durch behutsame Dehnung wird das über dem Implantat liegende Gewebe nach bukkal verdrängt und ein Zugang zum Implantat geschaffen. Wenn notwendig kann zum jetzigen Zeitpunkt noch einmal ein Bindegewebstransplantat eingebracht werden. Das Implantat wird zunächst mit einer Einheilkappe verschlossen. Hierbei ist zu beachten, dass die unmittelbar nach dem Einschrauben ischämische Gingiva, nach einigen Minuten wieder durchblutet aussehen muss. Zeitnah sollten dann die provisorischen Kronen (mit optimalem Randschluß) eingesetzt und mit der Papillenausformung begonnen werden. Um sicher zu stellen, dass sich die endgültige Gingivakontur eingestellt hat, werden diese Provisorien ungefähr 6 Monate getragen und dann durch die definitive Krone ersetzt.

Zur Sofortimplantation äußerte sich Ueli Grunder kritisch und verwies auch noch einmal auf die Wichtigkeit der Fallselektion. Ein weiteres Problem bei Sofortimplantation ist die eingeschränkte Vorhersagbarkeit der Endergebnisse und die eingeschränkten Möglichkeiten auf Unvorhergesehenes reagieren zu können. Insgesamt sollten vornehmlich Patienten mit Einzelzahnlücken, mit sehr gutem bukkalem Knochenangebot und dicker Gingiva mit Sofortimplantaten behandelt werden. Bei der vorangehenden Zahnextraktion sollte auf ein maximal Knochen und Weichgewebe schonendes Vorgehen geachtet werden. In einer weiteren live Operation demonstrierte Ueli Grunder die atraumatisch Extraktion, für die er Periotome bevorzugt. Hierbei werden durch das in der Parodontalspalt eingeführte Periotom die dentoalveolären Fasern sicher durchtrennt und der Zahn kann ohne relevante Hebelaktivität und ohne die sonst damit verbundene unbeabsichtigte Dehnung der Alveolenwände entfernt werden. Bei der anschließenden Sofortimplantation ließ sich die Implantatkavität gut im palatinalen Alveolenbereich anlegen und sich das Implantat dort sicher fixieren.

Im letzten Seminarabschnitt zeigte Ueli Grunder die Grenzbereiche der Sofortimplantation. Bei den hier gezeigten Patientenfällen handelte es sich größtenteils um gleichzeitige Sofortimplantationen im Ober- und Unterkiefer die dann auch noch "über Nacht" prothetisch versorgt wurden.

Ein perfekt eingespieltes Praxisteam, eine perfekte Organisation - die Atmosphäre in den Praxisräumen Drs. Raphael Borchard und Heinz Erpenstein braucht hier nicht mehr beschrieben zu

werden. Die sehr gute technische Ausstattung ermöglichte allen Teilnehmern - ohne Gedränge - via Bildschirm die Live-Operationen aus der Perspektive des Operateurs zu erleben. In den Pausen wurde wunderbar für das leibliche Wohl gesorgt, und bei gemeinsamen Abendessen konnte Fachliches und Privates diskutiert und ausgetauscht werden. Insgesamt ein niveauvolles, rundherum lohnendes Fortbildungswochenende, dessen Inhalte sich gut in die Praxisroutine integrieren lassen und Lust auf mehr Ästhetik in der Implantologie machen.

Youngster – Kurs
27.9.03
London

von
Britta Wengel

Leverkusen

Dieses Mal zog es die Youngster–Truppe nach London in die Praxis von Dr. Christian–Eiben Buns. Zum Thema: „ The Planning and Management of dental Implants in the parodontally Compromised Patient" referierte Dr. Ulpee Darbar. Sie ist seit vielen Jahren Senior Consultant in der Abteilung für Parodontologie des Eastman Dental Institute unter Prof. Dr. Maurizio Tonnetti.
Dort leitet sie die Postgraduate-Programme im Bereich Parodontologie und Implantologie.

Nach einem get-together–Abendessen der Kursteilnehmer mit Begleitung in einem gemütlichen Pub in Notting Hill ging es am nächsten Morgen in medias res. Mit an Bord waren: Torben Hennies, Sven Hertzog, Kalman Rohlfs, Lars Pohle, Guido Singer, Christian Möller, Britta Wengel und Christian-Eiben Buns.

Das Seminar war in 2 Teile aufgeteilt. Im ersten Teil wurden die die Behandlungsplanung beeinflussenden Faktoren besprochen. Hierbei ging es vor allem um die Chance, parodontal geschädigte Zähne langfristig zu erhalten. Als wichtige anamnestische Faktoren wurden vor allem Rauchen, Stress und Ernährung zwischen der Referentin und dem Publikum diskutiert. Ein weiteres Thema war der Einfluss von genetischer Disposition, parodontopathogenen Bakterien und Allgemeinerkrankungen wie Diabetes mellitus auf die Prognose des Zahnes.

Im Rahmen der klinischen und radiologischen Untersuchung sollten vor allem die Faktoren, Taschentiefe, Mobilität, Blutung auf Sondieren, Furkationsbefall, Wurzelformen, Knochenangebot und Weichgewebsqualität berücksichtigt werden.
Abschließend steht die Frage, ob es sich lohnt den parodontal geschädigten Zahn des Patienten zu therapieren oder zu entfernen.

Dr. Darbar führte an, dass eine nicht behandelte parodontale Erkrankung das Risiko des Zahnverlustes um mindestens 30% erhöht.

Neben allen medizinischen und zahnmedizinischen Gesichtspunkten sind allerdings stets die Wünsche und Erwartungen des Patienten bei der Planung mit zu berücksichtigen. In Fällen, bei denen man die Wünsche des Patienten in Form einer vorhersagbar besseren Ästhetik nicht erfüllen kann, sollte man abwägen, ob eine konservative Erhaltungstherapie nicht die beste Lösung sein kann. Auch haben oft Faktoren wie Zeitaufwand und Finanzen einen Einfluss auf die Behandlung.

Ein diagnostisches Wax-up sollte zur Planung mit hinzugezogen werden. Hierbei werden Limitationen sichtbar, der interokklusale Platz kann beurteilt

werden, die Weichgewebssituation ist abschätzbar und die Funktion kann überprüft werden.
Vor jeglicher Implantation muss der parodontale Zustand des Patienten stabil und kontrolliert sein.

Im zweiten Teil des Kurses war eine aktive Mitarbeit aller Teilnehmer gefordert. Dr. Darbar brachte Dias von Patientenfällen aus ihrer Klinik mit und projizierte sie mit Anamnese, Patientenwunsch, Röntgenbildern und klinischem Befund an die Wand. Zu jedem Fall mussten wir Behandlungsvorschläge unterbreiten, welche kritisch bis ins kleinste Detail analysiert wurden. Diese sehr lehrreiche, interessante und anstrengende Übung beschäftigte uns den ganzen Nachmittag, bis uns die Köpfe qualmten.

Hiernach hatten wir uns eine gemeinsame Stadtrundfahrt durchs nächtliche London im Lincoln Town Car verdient.

Zum krönenden Abschluss ging der Tag dann für alle in einem Szene Club bei gutem Essen und Tanzklängen zu Ende. Auch dies war wieder ein sehr gelungener Youngster–Kurs und wir kommen alle gerne wieder.

Unser spezieller Dank dafür geht an Dr. Christian–Eiben Buns, Dr. Ulpee Darbar und Seema Sharma für eine erfolgreiche Fortbildung und eine tolle Organisation.

Assistentenstelle gesucht:

Constanze Schöning, Tochter unseres leider allzu früh verstorbenen Mitglieds Paul Schöning, beendet im Sommer ihr Zahnmedizinstudium und sucht zum 1. September 2004 eine Assistentenstelle. Sie studierte in Greifswald, Freiburg und Düsseldorf. Interessenten erhalten nähere Informationen und Bewerbungsunterlagen bei:

Constanze Schöning
Karl-Anton-Str. 18
40211 Düsseldorf
Tel: 0211-1708702
email: clara44@gmx.de

Neue Mitglieder

Kurze Abrisse der Vitae unserer neu aufgenommenen Mitglieder

Dr. Allessandro Devigus

Jahrgang 1962, geboren in Tonara (Sardinien / Italien)

1981 - 1987	Studium der Zahnmedizin Universität Zürich
1987	Examen, Zürich
1990	Promotion zum Dr. med. dent. (Uni Zürich)
1987 - 1990	Assistent in einer Privatpraxis
1990	Gründung eigener Zahnarztpraxis in Bülach (bei Zürich)
Seit 1994	Gründer und Präsident der SGcZ (Schweiz. Ges. für comp. unterstützte Zahnmedizin)
Seit 2000	Mitglied des Vorstandes der SSRD (Schweiz. Ges. für rekonstruktive Zahnmedizin), aktuell Vizepräsident
Seit 1999	Mitglied SGI (Schweiz. Ges. für Implantologie) seit 2003 im Vorstand
Seit 1999	CEREC Instruktor an der Uni Zürich
Seit 2000	Herausgeber des Dentist´s Newsletter
Seit 2003	Lehrauftrag an der Uni Freiburg (Abt. Prof. Strub)
Seit 2003	Mitglied der European Academy of Esthetic Dentistry

Berufliche Schwerpunkte:

Generalist mit Schwerpunkt CAD CAM, Prothetik, Internationale Referententätigkeit, Betreiber verschiedener Internetangebote:
www.dentist.ch / www.cerec.net
www.dentistnewsletter.com etc.

Ehepartner:	Beatrice, Managerin, geb.: 21.08.1962
Kinder:	Raffael 1991, Valentin 1993
Hobbys:	Familie, Golf, Eishockey, Fotografieren

Lars Pohle

Jahrgang 1966, geboren in Kiel

Schule:	Ernst-Barlach-Gymnasium (Abitur)
1988	Bundeswehrausbildung zum Sanitäter und Taucherarztassistent
1989 - 1994	Studium der Zahnmedizin an der Universität in Kiel
1994 - 1995	Assistententätigkeit in der väterlichen Praxis in Altenholz
1995 - 1998	Assistenzarzt in der Praxis Dr. Janke, Hamburg hier: aktive Beteiligung an der Zertifizierung der Praxis nach der ISO 9000ff
1998	Selbständig und Partner in der väterlichen Gemeinschaftspraxis. Promotion eingereicht

Praxisschwerpunkte:

Parodontologie, Implantologie, Qualitätsmanagement

1996	Gründungsmitglied der Gesellschaft für Qualitätsmanagement in der Zahnheilkunde QMZ Hamburg
1999	Gründungsmitglied Gesellschaft für Qualitätsmanagement in der Zahnheilkunde AQMD Schleswig-Holstein
1999	Mitglied der Studiengruppe für operative Parodontologie Hamburg von Prof. Mick R. Dragoo, D.D.S., M.S.D./USA Betreuung der Youngster–Gruppe
Aktivitäten:	Kursorganisation : Mikroendodontische Kurse 2002 und 2003 Thomas Clauder
2003	Mitglied der DGSZ (Deutsche Gesellschaft schlaftherapeutisch tätiger Zahnmediziner)
Kurse:	u.a. Interdisziplinärerer Kurs zur Diagnostik und Therapie schlafbezogener Atemstörungen; Dr. Sascha Jovanovic, UCLA; Dr. D. Shanelec, Santa Barbara
Hobbys:	Wasserski, Surfen, Golfen, Skilaufen und Segeln
Familienstand:	Ledig

Dr. Fritz Maier

Jahrgang 1949, geboren in München

1968	Abitur
1968 - 1969	Studium Maschinenbau an der TU München
1969 - 1974	Studium Zahnmedizin an der Ludwigs–Maximilians-Universität München
1974	Staatsexamen, Approbation, Promotion LMU München
1974 - 1975	Assistent Abt. f. Kieferchirurgie, Prof. Dr. Dr. Grasser LMU München
1976	Assistent in väterlicher Praxis
seit 1977	niedergelassen in Schongau Mitglied APW, DGP, Kemptner AK seit vielen Jahren Schwerpunkte : Prothetik und Parodontologie Seit 2000 Spezialist Implantologie DGI / DGZI
Ehepartner:	Brigitte Maier – Lockstädt, geb.: 21.05.1952 Realschullehrerin
Kinder:	Moritz 1979, Sebastian 1981, Christopher 1985
Hobbies:	Sport (35 Jahre Turniertennis, jetzt Golf, Rennradfahren Skilaufen), Reisen, Kommunalpolitik (Stadtrat seit 1996)

Dr. Dr. Guido Singer

Jahrgang 1966, geboren in Meran

1985:	Abitur Realgymnasium Stams (Tirol Österreich)
1986 - 1988:	2 Jahre Humanmedizinisches Studium Bologna (Italien)
1989 - 1993:	Zahnmedizinisches Studium Rijeka (Kroazien)
1993:	Aprobation mit Doktorarbeit, Thema Gewebesteuerung mit PFTE Membranen
1993 - 1995:	Assistentenzeit in der Familienpraxis in Meran (Italien)
1995 - 1998:	Zahnmedizinisches Studium Rom (Italien)
1998:	2. Approbation mit Doktorarbeit, Thema Behandlung des Klasse III Patienten
1999:	Übernahme der Familienpraxis in Meran (Italien)
2000:	Gewinner des Preises „Agostino Gemelli" für den besten Absolventen der Katholischen Universitäten Mailand, Rom, Brescia und Pavia. Mitglied der AIOP (Italienische Akademie der Prothetik) und der AIC (Italienische Akademie der konservierenden Zahnheilkunde)

Beruflicher Schwerpunkt: Fallplanung und Prothetik.

Seit 2000	verheiratet mit Gioia
Kinder:	Thomas, 2002

Hobbys:	Leistungssportler im alpinen Skisport bis 1991, Silbermedaille bei der Universiade Sofia 1989 im Abfahrtslauf, Wehrdienst bei der Sporteinheit der Polizei 1986-1988, staatlich geprüfter Skilehrer seit 1986. Windsurfen, Fahrrad, Motorrad, Reisen.

Glückwünsche

Gründungsmitglied Hans-Joachim Elbrecht wurde am 18.12. 80 Jahre. Zu diesem besonderen Festtag gratulieren die Freunde der Neuen Gruppe ganz herzlich.
Alfred Beck gratulieren wir zu seinem 75. Geburtstag am 29.01. und wünschen alles Gute.
Ihren 70. Geburtstag feierten Peter Fuchs am 06.12., Hans Peter Lux am 18.12., Pastpräsident Manfred Pohle am 30.01. außerordentliches Mitglied Franklin Weine am 05.03. und Franz Christians (Generalsekretär 1977/78) am 01.04.. Die besten Wünsche zu diesen Festtagen!
Die Freunde der Neuen Gruppe gratulieren zum 65. Geburtstag von unserem langjährigen Vorstandsbeirat Klaus Haberkorn am 13.11. und von Eckart Fischer am 28.12. und wünschen beste Gesundheit.
60 Jahre wurden Klaus Prinz am 11.01., Dethard Suabedissen am 20.01., Bernd Heinz am 02.02. und Klaus Gäbler am 04.03.. Wir gratulieren herzlichst.
Zu seinem 55. Geburtstag am 07.12. wünschen wir Jochen Schumacher alles Gute.

Allen Jubilaren herzliche Glückwünsche!

Laudatio Klaus Haberkorn

von
Hartmut Hennies

Göttingen

Klaus Haberkorn traf ich zum ersten Mal 1970 beim Lauritzen A-Kurs in Düsseldorf. Nach diesem Kurs waren wir von dem Gnathologievirus infiziert, der uns bis heute nicht losgelassen hat. Klaus aber, ohnehin technik besessen, war euphorisch!

Dem A-Kurs folgten die B, C und D-Kurse, ja Lauritzen wurde fast zum ständigen Hausgast der Familie Haberkorn, er bezog dort zeitweilig sogar Quartier. Die Perfektion, Präzision, die Lauritzen sein Jüngern vermittelte, wird für Klaus Maßstab seiner weiteren fachlichen Entwicklung. Diese konnte ich über 30 Jahre lang begleiten. Mit den regelmäßigen Fortbildungen, die in den ersten Jahren vorwiegend in Düsseldorf stattfanden, entwickelte sich eine intensive Freundschaft auch zu den damaligen Mitstreitern Jürgen Dapprich und Eckbert Schulz.
Wie viele gemeinsame Atlantikflüge haben wir zusammen bestritten, wie häufig haben wir dabei das Zimmer geteilt? Wenn Klaus dabei ist, kommen nicht nur fachliche Freuden, sondern auch Gaumenfreuden auf.

Als Genußmensch ist das Rahmenprogramm eines Seminars, Kurses oder einer Tagung genau so wichtig, wie der Inhalt der Tagung selbst. Klaus ist, wenn es um unser Fach geht, nicht nur zu begeistern, sondern auch äußerst kritisch, ihm kann man nichts vormachen, Klaus hakt nach! Seine peniblen Kursaufzeichnungen sind druckreif; bewundernswert wie er im abgedunkelten Raum präzise Detailzeichnungen von der Leinwand über tragen kann!

Klaus Haberkorn wurde am 13.11.1938 in Gießen als Sohn eines Ingenieurs geboren. Auch er wollte Ingenieur werden und begann sein Maschinenbaustudium in Gießen. Das Vordiplom beendete er erfolgreich. Schon während dieses Studiums entwickelte sich der Einfluss des Vaters seiner Schülerliebe Heide, der Zahnarzt war so stark, dass Klaus einen Schnitt machte und in Marburg Zahnmedizin studierte.

Für das Fach Zahnmedizin ein Segen, da hier jemand im Maschinenbaustudium gelernt hat, analytisch zu denken und Verständnis für Technik zu entwickeln.

Als Herausforderung betrachtete Klaus die Übernahme des weit über Würzburg hinaus bekannten renommierten Kollegen Lübek, der eine parodontologisch-rekonstruktiv orientierte Praxis führte. Klaus stürzte sich in die Weiterbildung und erschien in den ersten Jahren zu den vielen Kursen mit dem ebenfalls stark engagierten Kollegen H.G. Walter aus Würzburg. Über die Kurse, die auch die Neue Gruppe anbot, stieß Klaus bald in unseren Freundeskreis und wurde schließlich 1975 in Düsseldorf aufgenommen, zusammen mit den Freunden F. Christians, P. Diedrich, H. Fischer, J. Gieseler, R. Jacoby, B. Meister, A. Motsch, H. Rocke und J. Schenk.

Ich erwähne dieses, da immerhin aus diesem einem Jahr drei spätere Präsidenten (Jacoby, Motsch, Rocke) und einige bedeutende Vorstandsmitglieder (Gieseler, Haberkorn) entstanden!

Im Frankenland würde man von einem „außergewöhnlichen Jahrgang“ sprechen.

Die Schwerpunkte seiner Weiterbildung bildeten außer der Gnathologie die Parodontologie (hier ist er Obergutachter), die Endodontie (hier ist er ein gefragter Referent) und die Implantologie.

Klaus nimmt nicht nur auf, sondern gibt weiter, als Lehrer in der APW, in vielen Kursen, die in seiner Praxis stattfinden, und an seine vielen Assistenten, die von ihm hervorragend ausgebildet wurden.

Seine ihn prägenden Lehrer außer Lauritzen waren Bob Stein, P. K. Thomas, Charles Stuart, D. Petralis, Phil Molloy, Bob Lee, G. Kramer, M. Nevins, Branemark Klinik, G. Bowers-Study Club, C. Ruddle, D. Shanelec.

Wer Klaus näher kennt, schätzt seine Toleranz in der Diskussion, seine Zuverlässigkeit, Gewissenhaftigkeit. Das Präsidentenamt ist ausschließlich wegen einiger gesundheitlicher Probleme an ihm vorbeigegangen.

So umfassend Klaus die Zahnmedizin erarbeitet, so engagiert bringt er sich auch in sein Privatleben ein:

- Mitglied im Club kochender Männer
- Zertifiziert im Fliegen von Miniaturflugzeugen
- aktiver Hochseesegler - ausgestattet mit etlichen Patenten

Sehr gern erinnere ich mich an unseren gemeinsamen Trip (Haberkorn, Schulz, Dapprich, Hennies) in die Karibik mit Klaus als Skipper.

- fröhlicher Familienvater mit vier Kindern - drei reichten nicht aus, das vierte wurde adoptiert!!
- und den Bobtail Balloo nicht zu vergessen.

Die Praxisnachfolge ist gesichert, Sohn Thomas arbeitet bereits erfolgreich mit ihm in der Gemeinschaftspraxis. Sohn Mathias ist Informatiker, Tochter Christiane mit zwei Kindern und Tochter Tanja mit einem Kind, bereichern das Familienleben und bestimmen von nun an Klaus' Entscheidungen.

Bald kann er seinen Enkeln sein großes weiteres Hobby vorführen, die grandiose Märklin-Eisenbahn mit allen möglichen technischen Rafinessen ausgestattet, mit etlichen Eigenkonstruktionen, hier kommt der Ingenieur wieder zum Vorschein!

Dir lieber Klaus, wünsche ich im Namen Deiner Freunde der Neuen Gruppe noch viele gesunde aktive Jahre in der Praxis und etliche ausgedehnte Urlaube auf dem Wasser mit Deiner Großfamilie!

Nachruf auf unseren Freund Bob Jacoby

von
Ralf Mutschelknauss

Stuttgart

Am 20. März 2004 ist Bob Jacoby 8 Tage vor seinem 62. Geburtstag plötzlich und unerwartet von uns gegangen.

Robert Jean Charles Jacoby ist am 28.03.1942 in Luxemburg geboren. Von 1948 - 1954 besuchte er die Primarschule.
1950 hatte der hochgewachsene schlaksige Junge mit weiß-blonden Haaren eine schwere Lungenentzündung. Die Ärzte haben damals Schwimmen zur Kräftigung vorgeschlagen. Er hat es auf diesem Gebiet so weit gebracht, dass er in der gemischten belgisch-luxemburgischen Nationalmannschaft an der Olympiade 1960 in Rom teilgenommen hat.
Von 1954 - 1962 besuchte er das Atheneum in Luxemburg und legte dort sein Abitur ab.
Anschließend machte er am Lyceé des garçon den naturwissenschaftlichen Teil des vorklinischen Studiums und wechselte dann nach Mainz, um Zahnheilkunde zu studieren. Dort bestand er 1964 das Physikum und 1969 das Staatsexamen.
1969 und 1970 war Bob Assistent in der Abteilung für Zahnerhaltung und Parodontologie bei Professor Dr. Dr. Ketterl an der Universitätszahnklinik in Mainz.
Im Februar 1971 promovierte er zum Dr. med. dent. mit dem Thema „Untersuchungen der Sulkusflüssigkeit bei Gesunden und Patienten mit chronischer Parodontitis". Während des Studiums lernte er seine spätere Ehefrau Lavin kennen, die Leiterin der Sektion Parodontologie innerhalb der Abteilung für Zahnerhaltung war.
Im Januar 1971 kam Lavin als Assistentin in meine Abteilung für Parodontologie an der Universitätszahnklinik in Münster.
Bob konnte gleichzeitig eine Assistentenstelle bei Zahnarzt Adolf Schmitz, einem der ersten Mitglieder der Neuen Gruppe, bekommen. In dieser Zeit hat Bob an zahlreichen Fortbildungsveranstaltungen und Kursen auf allen Gebieten der Zahnheilkunde teilgenommen. Er hatte gute freundschaftliche persönliche und berufliche Verbindungen zu Kollegen der Klinik und der Praxis in Münster. Aus dieser Zeit stammt auch unsere persönliche Freundschaft.

1970 heirateten Bob und Lavin in Luxemburg.
1972 wurde die Tochter Nadine in Münster geboren.

In unserer gemeinsamen Münsteraner Zeit haben wir in der Praxis oder in der Klinik manche Abendstunde mit gnathologischen Übungen und Artikulatoreinstellungen verbracht.
1975 wurde Bob in die Neue Gruppe aufgenommen. Er engagierte sich 12 Jahre im Vorstand und war von 1983 - 1993 Schatzmeister.
Diese verantwortungsvolle Tätigkeit fiel auch in meine Präsidentschaft 1984 und 1985. Ich erinnere mich noch gut an die hervorragende Zusammenarbeit mit Bob im Vorstand. Er hat mit Sachkenntnis und Charme seine Arbeiten schnell und zuverlässig erledigt, so dass immer auch noch Zeit für ein geselliges Zusammensein übrig blieb.
1994 und 1995 war Bob Präsident der Neuen Gruppe. Er hat in dieser Zeit zwei hervorragende Frühjahrs- und Herbsttagungen ausgerichtet.

Bob war polyglott. Er stellte dieses Talent Kollegen der Universität Mainz zur Verfügung, in dem er Übersetzungen von deutsch in französisch, englisch oder auch italienisch auf dem Gebiet der Medizin, Chemie und Biologie machte.
In den 80er Jahren besuchten wir zusammen mit unseren Frauen mehrmals die Jahrestagung der AAP. Vor oder nach den Kongressen machten wir gemeinsame Reisen durch die USA. Eine dieser Reisen führte uns auch

nach San Diego, wo wir Charly und Stefanie in La Jolla besuchten. Dort verbrachten wir schöne gemeinsame Stunden.
Zu den Hobbys von Bob gehörten neben dem Reisen auch gutes Essen und Trinken.
Bob war ein hervorragender Weinkenner. Er gründete 1980 einen Weinhandel und ab 1989 arbeitete er mit Christian Lohbeck zusammen.

Seit Mitte der 80er Jahre haben sich Bob, Pit Beyer, andere Freunde und ich in der Faschingswoche für insgesamt 14 Tage zu einer Schrothkur in Oberstaufen getroffen. Dort haben wir einerseits etwas für unsere Gesundheit getan und gleichzeitig unsere Lachmuskeln trainiert. Abends hat man sich regelmäßig in fröhlicher Runde getroffen.

1997 und 1999 hatte Bob eine Lungenentzündung. Seit dieser Zeit hatten wir uns schon öfter einmal Sorgen um seine Gesundheit gemacht.
Im Jahre 2000 hat Bob seine Praxis aufgegeben, blieb jedoch weiter mit der Zahnheilkunde verbunden.
Bei wissenschaftlichen Kongressen und insbesondere bei den Veranstaltungen der Neuen Gruppe war er immer anwesend und engagiert bis zur letzten Herbsttagung in Mainz.

Pit und ich hatten noch das Glück, dass wir im Februar mit Bob, der von seiner schweren Erkrankung schon gezeichnet war, noch 14 Tage zusammen in Oberstaufen verbringen konnten.
Dort hat er sich nochmals recht gut erholt, so dass sein Tod für uns alle völlig überraschend und unfassbar war.
Wir alle verlieren in ihm einen guten Freund und liebenswerten Menschen.
Wir sind dankbar, dass wir seine Freunde sein durften.
Besser wie in seiner Todesanzeige kann man unseren Bob nicht charakterisieren.

"Wie gerne wäre ich noch geblieben,
mit Euch vereint, Ihr meine Lieben,
doch weil es Gott so haben will,
so geh' ich fort, ganz leis und still."

Ein liebevoller, lebensfroher und feiner Mensch ist von uns gegangen.

Er bleibt uns allen unvergessen.

Ralf Mutschelknauss

Gedanken an Bob

von
Christian Lohbeck

Ebsdorfergrund

Lieber Bobbie, mein Freund,

25 Jahre gemeinsamer Lebensweg haben in den Morgenstunden des 20. März 2004, nur acht Tage vor Deinem 62. Geburtstag, ein jähes Ende genommen. Du warst zwar seit einigen Monaten krank, sicherlich ernstlich krank, aber eigentlich nach Deinem alljährlichen Oberstaufen - Urlaub ganz gut erholt und auf dem Weg der Besserung. Der seit langer Zeit geplante Krankenhausaufenthalt, den Du gerade angetreten hattest, sollte Dich in Deiner Genesung weiter voranbringen. Bei unserem letzten Telefonat, wenige Stunden vor Deinem Tod, haben wir noch Absprachen für die nächste Woche getroffen. Und auf einmal bist Du nicht mehr da, mein lieber Freund. Für Lavin und Nadine, für mich und meine Familie, für all Deine Freunde - unfassbar.

Als Lavin und Du Ende der Siebziger nach Marburg gekommen seid, haben wir sehr schnell Freundschaft geschlossen. Eine Freundschaft, die von Jahr zu Jahr enger und intensiver wurde. Ihr Beiden habt mir den Weg zu einer „besseren“ Zahnmedizin gezeigt. Du nahmst mich mit zur Neuen Gruppe, der Vereinigung, der Du einen Großteil Deines zahnärztlichen Engagements gewidmet hast. Dort warst Du lange Jahre Schatzmeister und von 1994 bis 1995 Präsident. Bei meiner Aufnahme in die Neue Gruppe hast Du für mich gebürgt, wie schon zuvor für Uli Klimberg und Wolf-Dieter Gabriel.

Für Dich gab es aber auch ein Leben neben der Zahnmedizin. Deine charmante Art, Deine Geselligkeit, Deine Freude am Skat waren berühmt. Für gutes Essen, besonders beim Italiener, warst Du immer zu haben. Dein Wissen über Wein, theoretisch und praktisch, war legendär. Bei Blindverkostungen warst Du nie zu schlagen. Selbst wenn ich Dir den einen oder anderen „Exoten“ untergeschmuggelt habe, hast Du auch den kenntnisreich erkannt und beschrieben. Unsere gemeinsamen Reisen in die Weinbauregionen dieser Welt werden mir unvergessen bleiben. Mit Deinem Sprachtalent und polyglotten Auftreten hast Du uns manchen Weinkeller geöffnet, der uns sonst verschlossen geblieben wäre.

Als ein wirklicher Freund warst Du immer zur Stelle, in guten und in schlechten Zeiten. Wir haben zusammen gearbeitet, zusammen gelacht und geweint, getrauert und gefeiert, wir haben zusammen das Leben genossen.

Du warst mein Bruder

Wir alle werden Dich vermissen. Ich vermisse Dich schon jetzt.

Dein Christian

Impressum

Copyright 2004 *NEUE* **GRUPPE** Nachrichten. Herausgeber: *NEUE* **GRUPPE**, wissenschaftliche Vereinigung von Zahnärzten. Redaktionelle Leitung: Dr. Ulrich Gaa.
Die *NEUE* **GRUPPE** Nachrichten umfasst 2 Ausgaben pro Jahr.
Die Zeitung und alle in ihr enthaltenen Beiträge sind urheberrechtlich geschützt.

Internet Adresse: www.neue-gruppe.com
Email Adresse: dr.u.gaa@t-online.de

Satz und Druck: Systec Systemtechnik, Stuttgart